

# Variações anatômicas do Plexo Braquial e suas implicações clínicas

**Dr. Neel Desai**

Speciality Registrar in Anaesthetics, St George's Hospital, UK

**Dr. Peter Merjavy**

Consultant Anaesthetist, Craigavon Area Hospital, Northern Ireland, UK

Edited by

**Dr Kim Russon**

Consultant Anaesthetist, Rotherham Hospital, UK

**Correspondência para: [atotw@wfsahq.org](mailto:atotw@wfsahq.org)**

**26 Dez 2017**

A Um teste on-line está disponível para Educação Médica Contínua auto-dirigida (CME). Um certificado será concedido após a aprovação do teste. Por favor, consulte a política de credenciamento aqui.

**Faça o quiz online**

## PONTOS CHAVE

- Classicamente, o plexo braquial é originário de cinco ramos ventrais, C5-T1, que então formam troncos, divisão e cordas antes de originarem os nervos individuais para fornecer inervação ao membro superior.
- Não está claro se uma bainha de tecido macio envolve o plexo braquial e, em caso afirmativo, a natureza e a composição da bainha.
- A variação anatômica do plexo braquial é comum e pode influenciar a conduta da anestesia regional.

## INTRODUÇÃO

O plexo braquial (BP) consiste em uma rede de nervos cuja função é proporcionar a inervação motora, sensorial e simpática do membro superior. Em 1884, Halstead relatou primeiro o uso de cocaína para bloquear o BP1. O bloqueio bem sucedido do BP requer um conhecimento profundo da anatomia e variações do plexo braquial. Alon Winnie, um anestesista proeminente, disse uma vez que a anestesia regional é "um exercício de anatomia aplicada". Neste tutorial, a anatomia clássica da BP será descrita. As variações anatômicas do BP serão posteriormente exploradas e discutidas as implicações clínicas associadas.

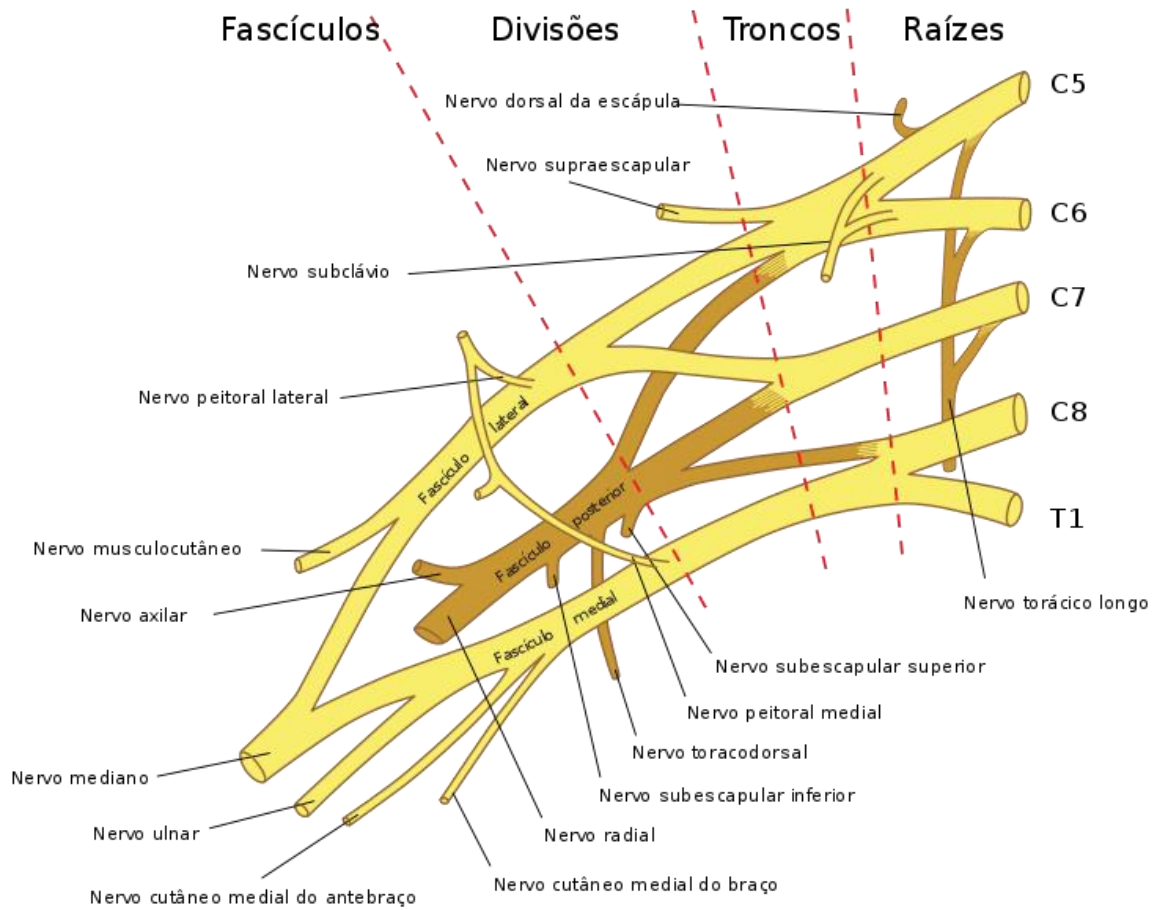
## DESENVOLVIMENTO EMBRIOLÓGICO

Na quarta semana de desenvolvimento, ocorre a primeira diferenciação do mesênquima<sup>1</sup>. Os primórdios dos nervos dorsais terminam na extremidade distal do úmero na bainha dos músculos formadores. No 32º dia, formam-se extensões de nervos de c5-t1 e, no 33º, os nervos se fundem e começam a formar o bp. Entre o 39º e 40º dia, os nervos mediano, radial e ulnar atingem o nível da mão. Um arranjo e orientação semelhante do pb adultos é observado nos 49º e 50º dias.

## ANATOMIA CLÁSSICA DO PLEXO BRAQUIAL

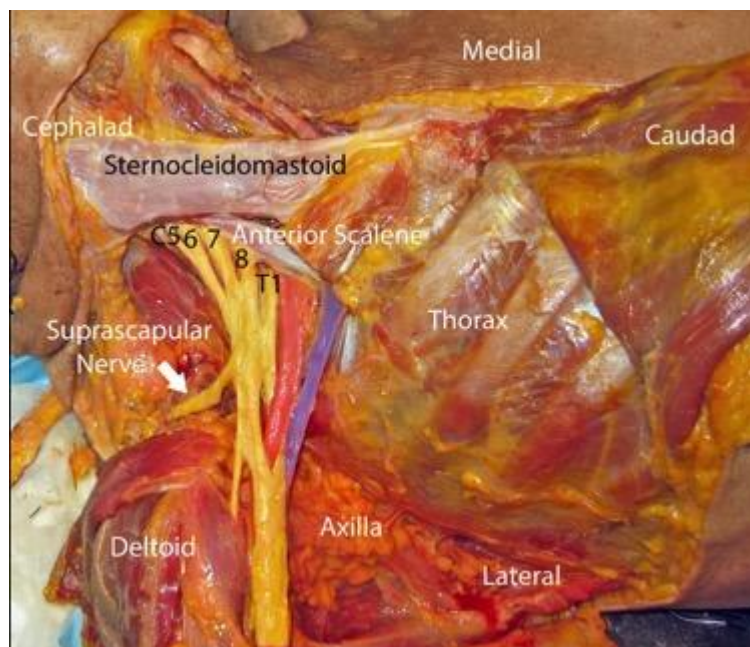
O BP se origina fora do forame intervertebral na região cervical inferior como cinco raízes, formadas a partir dos cinco ramos ventrais de nervos espinhais C5-8 e T1 (Figura 1)<sup>2,3,4</sup>. Perto da borda medial do músculo escaleno médio, os ramos C5 e C6 se unem para formar o tronco superior, o ramo C7 continua enquanto o tronco do meio e os ramos C8 e T1 se unem para formar o tronco inferior. As raízes e os troncos passam pelo sulco interescaleno, um marco anatômico da superfície palpável situado entre os músculos do escaleno anterior e médio (Figura 2).<sup>3</sup>





**Figure 1.** Anatomical illustration of the brachial plexus. *Adapted from Gray's Anatomy, taken from Wikipedia.*

- Medial – Medial
- Caudad – caudado
- Thorax – Tórax
- Lateral – Lateral
- Axilla – Axila
- Deltoid – Deltóide
- Suprascapular nerve – Nervo supraescapular
- Anterior Scalene – Escaleno anterior
- Sternocleidomastoid – Esternocleidomastóideo
- Cephalad -Cafálico



**Figura 2.** Dissecção de cadáveres que demonstra o plexo braquial (amarelo) que sai atrás do músculo escaleno anterior. A artéria e a veia subclávia são destacadas em vermelho e azul, respectivamente. De Grant SA, David BA. *Anestesia regional orientada por ultra-som. 2ª ed.* Nova York: oxford university press, 2016. Copyright © 2016 pela oxford university press. Com permissão da oxford university press, eua. Esta imagem não está coberta pelos termos da licença creative commons desta publicação. Para obter permissão para reutilizar, entre em contato com o titular dos direitos.

À medida que os troncos passam posterior a clavícula, cada tronco se bifurca em uma divisão anterior (flexora) e posterior (extensora) na borda lateral da primeira costela. As divisões se reúnem em cordas, que são definidas por sua relação espacial com a segunda parte da artéria axilar.<sup>3</sup> O cordão lateral é formado pelas divisões anteriores dos troncos superior e médio, o cordão medial é formado pela divisão anterior do tronco inferior e o cordão posterior são formados pelas divisões posteriores de todos os três troncos. Funcionalmente, o cordão lateral é o cordão dos flexores proximais, o cordão medial é o cordão dos flexores distais do antebraço, pulso e mão e o cordão posterior fornece todos os músculos extensores do membro superior.

Na parte inferior da axila, os cordões dividem e dão origem aos cinco ramos terminais do plexo. O cordão lateral se divide no nervo musculocutâneo (C5-7) e o ramo lateral do nervo mediano e o cordão medial se divide no nervo ulnar (C8-T1) e no ramo mediano do nervo mediano. Tanto o cordão lateral como o cordão medial formam o nervo mediano (C5-T1). Por último, o cordão posterior se divide no nervo axilar (C5, 6) e no nervo radial (C6-T1)<sup>2,4</sup> Na base da axila, a artéria axilar está posicionada em um local característico em relação aos nervos terminais do BP, anterior ao nervo radial, posteromedial ao nervo mediano e posterolateral ao nervo ulnar<sup>3</sup>.

### PRE-TERMINAL DO PLEXO BRACHIAL

Acima da clavícula, os ramos do BP são o nervo escapular dorsal (c5), o nervo suprascapular (c5-6), o nervo subclávio (c5-6), o nervo torácico longo (c5-7) e os ramos para o colo longo e músculos escalares (c5-8). Os ramos pré-terminais dos cordões incluem o nervo lateral do peitoral (c5-7) do cordão lateral; nervo peitoral medial (c8-t1), nervo cutâneo antebraquial mediano (c8-t1), nervo cutâneo braquial mediano (c8-t1) e nervos subescapulares superiores e inferiores (c5-6) do cordão medial; e nervo toracodorsal (c5-7) do cordão posterior (figura 3)<sup>4</sup>

Nervos	Inervação muscular
Escapular Dorsal	Romboides, ocasionalmente o elevador da escapula
Supraescapular	Supraespinhal e infraespinhal Acromioclavicular e articulação glenoumeral
Torácico longo	Serratus anterior
Peitoral Lateral e medial	Peitoral maior e menor
Cutâneo Medial do antebraço	Cutâneo medial do braço
Cutâneo Medial braquial	Cutaneous to the medial brachial aspect of the forearm
Subscapular superior	Subescapular
Subscapular inferior	Subescapular e teres maior
Toracodorsal	Latissimus dorsal

Figure 3. Innervation pre-terminal do plexo braquial

### ESCAPE DO PLEXO BRACHIAL: FATO OU FICÇÃO?

Embora o própria BP seja bem caracterizado, a arquitetura dos tecidos que o rodeiam não é totalmente compreendida.<sup>3</sup> Há uma controvérsia sobre a existência de uma bainha fibrosa ou de um túnel anatômico rígido em torno do BP. Múltiplos estudos demonstraram resultados contraditórios. Em um, a tomografia axial computadorizada foi utilizada para examinar a distribuição de corante associada à injeção via cateter no nervo ciático, onde geralmente se concorda que não há bainha fibrosa envolvente, em comparação com o BP<sup>5</sup>. Não foram encontradas diferenças na distribuição de corante que sugeriu que o BP está no plano do tecido entre estruturas anatômicas rígidas que formam os limites da axila anatômica: a clavícula, a escápula, a parede torácica e o úmero. Pesquisas adicionais não demonstraram evidência de uma bainha substancial em seções de citometro da região supraclavicular.<sup>3</sup> Por outro lado, de acordo com os resultados de outros estudos,<sup>6,7</sup> disseções sistemáticas em cadáveres revelaram uma bainha fibrosa em torno do feixe neurovascular do BP que era visível a olho nu em cada disseção.<sup>8</sup> A bainha era de um a dois milímetros de espessura, contínua do pescoço até a extremidade distal da axila e estava cheia de tecido conjuntivo solto e quantidades variáveis de gordura. A injeção de solução salina resulta na expansão da bainha que foi mantida até a bainha ser incisada.

Tanto uma bainha fibrosa envolvente como um túnel axilar mais rígido são consistentes com a observação clínica de que o anestésico local é mais propenso a se espalhar longitudinalmente do que circunferencialmente.<sup>3</sup> A comparação das injeções intraplexo e periplexo para anestesia regional interescalênica não mostrou diferença no início do bloqueio em tempo ou qualidade.<sup>9</sup> Se uma bainha do BP existisse, isso poderia ser explicado por anestesia local que se difunde prontamente através dela. Na região supraclavicular, uma estrutura hiperecogênica pode ser visualizada em ultra-som e é pensado por alguns autores para representar a bainha do BP. A injeção de anestesia local profunda nesta bainha resultou em um início mais rápido da anestesia cirúrgica e duração prolongada da analgesia pós-operatória do que a injeção superficial à bainha.<sup>10</sup>

### VARIAÇÃO ANATÔMICA DO PLEXO BRAQUIAL

As variações anatômicas no padrão do BP são devidas à formação anormal no desenvolvimento dos troncos, divisões ou cordões e podem ser explicadas através de cones de crescimento neuronal.<sup>11</sup> A orientação do desenvolvimento de axônios é coordenada e regulada pela expressão de quimioatratantes e quimiorrepulsantes. Qualquer alteração na sinalização entre as células mesenquimais e os cones de crescimento neuronal ou os fatores circulatórios no momento do desenvolvimento do BP pode levar a variações significativas.

A dissecação de cadáveres demonstrou sete configurações importantes do BP, nenhuma apresentando representação de mais de 57% (Figura 4).<sup>12</sup> A variação intraindividual também existe e a assimetria anatômica direita e esquerda foi encontrada em 61% dos cadáveres que se correlaciona com os achados clínicos.

Configuração do plexo braquial	Descrição
A	Pré-fixado; cordão lateral C4-7; cordão medial C7-T1 (ramo do tronco do meio)
B	Pré-fixado; cordão lateral C4-7; cordão medial C8-T1
C	Prefixado; cordão lateral C4-C8 / T1 (ramo de C8 ou tronco inferior para C7 ou cordão lateral); cordão medial C8-T1
D	Semelhante a A, mas não pré-fixado; cordão lateral C5-7; cordão medial C7-T1 (ramo de C7)
E	Semelhante a B, mas não pré-fixado; cordão lateral C5-7; cordão medial C8-T1
F	Semelhante a E, mas o C5 inteiro não entra no plexo (envia uma ramificação para C4); cordão lateral C5-7; cordão medial C8-T1
G	Semelhante a C, mas não pré-fixado; cordão lateral C5-T1 (ramo do tronco inferior ao cabo lateral); cordão medial C8-T1

Figura 4. Descrição das sete maiores configurações do plexo braquial

## PLEXO PRE- e PÓS-FIXADO

Em um estudo em cadáver, 17,5% dos BP examinados foram pré-fixados onde a raiz mais superior do plexo é C4 em vez de C5 e o plexo está mais cefálico do que o normal (Figura 5).<sup>13</sup> Os BP pós-fixados são mais incomuns e foram encontrados em 7,5% dos cadáveres. Em um BP pós-fixado, a raiz mais inferior do plexo é T2 em vez de T1 e o plexo fica mais caudal do que o normal (Figura 6). Essa variação anatômica pode ser clinicamente significativa, pois qualquer alteração longitudinal do BP pode resultar em aberração motora e / ou sensorial do membro superior.<sup>14</sup> Entretanto, não é possível identificar BPs pré ou pós-fixados no ultra-som e, mesmo que essas variações anatômicas tenham sido reconhecidas, como a técnica do bloqueio interescalênico deve ser alterada, se for o caso, não é conhecida. Em resumo, não se sabe se isso afeta significativamente a provisão bem-sucedida da anestesia regional nas extremidades superiores.<sup>3</sup>

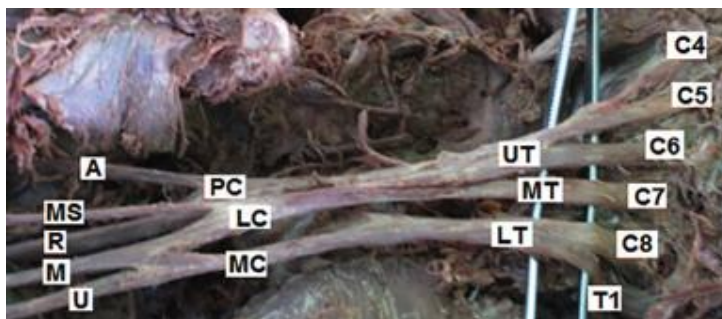
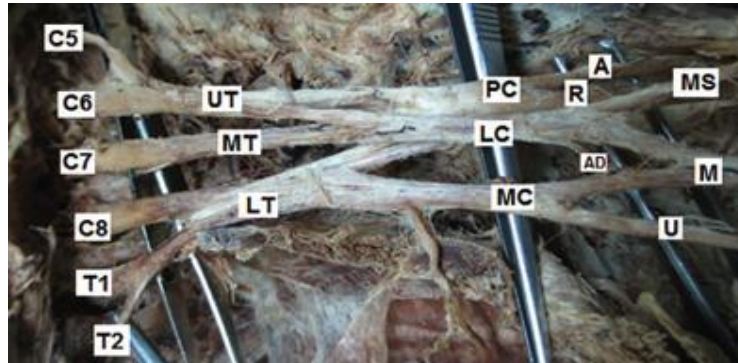


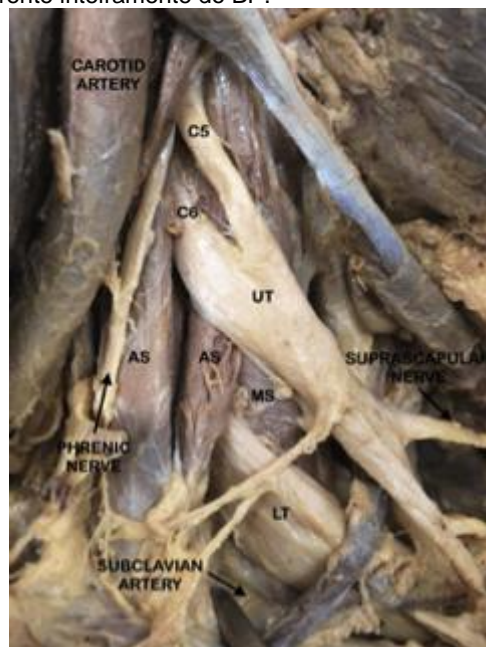
Figura 5. Dissecação cadaverica mostrando um plexo braquial pré-fixado proveniente do ramo ventral de C4 a T1. De Gудay E, Bekele A, Muche A. Anatomical study of prefixed versus postfixed brachial plexuses in adult human cadaver. ANZ J Surg 2016 Apr 12; doi: 10.1111/ans.13534 [ePub ahead of print]. Copyright © 2016 by John Wiley & Sons, Inc. Reprinted by permission of John Wiley & Sons, Inc. Esta imagem não está coberta pelos termos da licença Creative Commons desta publicação. Para obter permissão para reutilizar, entre em contato com o titular dos direitos.



**Figura 6.** Dissecção cadavérica mostrando um plexo braquial pós-fixado proveniente do ramo ventral de C5 a T2. *From Guday E, Bekele A, Muche A. Anatomical study of prefixed versus postfixed brachial plexuses in adult human cadaver. ANZ J Surg 2016 Apr 12; doi: 10.1111/ans.13534 [ePub ahead of print]. Copyright © 2016 by John Wiley & Sons, Inc. Reprinted by permission of John Wiley & Sons, Inc. Esta imagem não está coberta pelos termos da licença Creative Commons desta publicação. Para obter permissão para reutilizar, entre em contato com o titular dos direitos.*

## VARIÁÇÕES NO NÍVEL DOS TRONCOS

A incidência de variações anatômicas neste nível está entre 13-35%. O ramo ventral de C5 e C6 e o tronco superior são classicamente encontrados no sulco interescalênico, mas podem passar pelo músculo escaleno anterior ou anterior (25%).<sup>2,15</sup> Um tronco inferior não pode formar (9%) que é mais freqüente do que a ausência do tronco superior (1%) (Figura 7). Se um estimulador de nervo é usado para localizar o BP ao nível interescalênico, geralmente se pensa que a estimulação do nervo frênico representa uma orientação muito anterior da agulha. Um nervo frênico acessório está presente em até 75% dos indivíduos e corre com nervo para subclávio.<sup>15</sup> A estimulação deste nervo frênico acessório pode confundir o clínico na interpretação da anatomia local. Outra variação descrita que pode ter consequências semelhantes é o nervo frênico decorrente inteiramente do BP.



**Figura 7.** Dissecção cadavérica mostrando um plexo braquial de dois troncos. O tronco superior (UT) é formado pelo ramo ventral de C5 e C6 e tronco inferior (LT) pelo ramo ventral de C7 a T1. UT emerge através do músculo escaleno anterior (AS) enquanto LT passa através do sulco interescalênico entre o AS e o músculo escaleno médio (MS).

A estimulação nervosa não permite aos clínicos explicar e se adaptar à presença de variações anatômicas. O ultra-som, por outro lado, facilita a visualização em tempo real, reconhecendo as variantes anatômicas e modificação de uma técnica de bloqueio baseada na variação anatômica visualizada. No caso em que todas as raízes nervosas e os troncos não sejam encontrados entre os músculos do escaleno anterior e médio no ultra-som, o bloqueio interescalênico pode ser completado com sucesso por injeção de anestésico no sulco interescalênico, bem como em áreas adjacentes às raízes variantes. Em um bloqueio de supraclavicular guiado por ecografia, observou-se que o tronco superior era medial

a artéria subclávia, enquanto que os troncos médio e inferior estavam na localização usual lateral da artéria subclávia.<sup>16</sup> Uma vez que isso foi reconhecido, a técnica foi modificada pela realização de duas injeções, uma medial e a outra lateral da artéria subclávia com bloqueio sensorial e motor completo resultante nos dermatômos e miotômos relevantes.

## VARIAÇÕES AO NÍVEL DAS DIVISÕES

As variações anatômicas neste nível estão presentes em 33,6% dos plexos estudados, sendo 85% delas associadas a uma divisão anterior do tronco médio (ADMT).<sup>1</sup> A variante ADMT 1 é a mais frequente (15%) e consiste em uma conexão adicional da ADMT com a raiz mediana do nervo mediano. A ADMT pode se conectar com o cordão medial, lateral ou ambas as raízes do nervo mediano ou pode dar origem à raiz lateral do nervo mediano sem conexão com o cordão lateral que é então formado apenas pela divisão anterior do tronco superior.

## VARIAÇÕES NO NÍVEL DOS FASCÍCULOS

Foram observadas várias variações na formação dos fascículos do BP. O ramo ventral de T1 pode não contribuir para o fascículo posterior e pode fornecer única contribuição para o mediano.<sup>15</sup> Não é incomum que o cordão posterior não se forme, caso em que as divisões posteriores divergem para dar origem diretamente aos ramos e os nervos terminais. Um par de fascículos, um pequeno e um grande, podem substituir o padrão usual de três fascículos. Também foram relatados casos de formação de um único fascículo. A variação significativa também foi descrita na origem dos ramos do BP (Figura 8).<sup>17</sup>

Nervo	Origem anatômica clássica	Origem da variante anatômica
Peitoral lateral	Fascículo Lateral	Divisão anterior do tronco superior; tronco do medial
Peitoral medial	Fascículo Medial	Divisão anterior do tronco medial
Supraescapular	Tronco Superior	C5; divisão posterior do tronco superior
Toracodorsal	Fascículo Posterior	Nervo axilar; Nervo radial
Subscapular superior	Fascículo Posterior	Divisão posterior do tronco superior; nervo axilar
Subscapular inferior	Fascículo Posterior	Nervo axilar; nervo toracodorsal
Nervo cutâneo braquial medial	Fascículo Medial	Tronco Inferior
Nervo cutâneo antebraquial medial	Fascículo Medial	Tronco Inferior

**Figura 8. Variações anatômicas na origem dos ramos do plexo braquial.** Adaptado de Fazan VPS, Amadeu ADS, Caleffi AL, Filho OAR. *Brachial plexus variations in its formation and main branches*. Acta Cir Bras 2003; 18: 14-8. Este conteúdo é coberto pelos termos de uma Licença de Atribuição de Conta Creative Commons, que pode ser encontrada em: <https://creativecommons.org/licenses/by/4.0/deed.en>.

Normalmente, os três fascículos do BP circundam a artéria axilar, mas, em alguns casos, todos esses fascículos podem ficar laterais à artéria axilar. Clinicamente, se esta variação anatômica é visualizada antes de um bloqueio infraclavicular, o anestesiologista pode inserir a agulha lateral na artéria axilar e evitar completamente a artéria.

## Variações ao nível da axila

O BP demonstra uma relação constante com certos vasos que podem ser explicados a partir de uma perspectiva embriológica.<sup>18</sup> Normalmente, a artéria axilar, por exemplo, é considerada a continuação do sétimo ramo intersegmental da aorta dorsal. Se, no entanto, é derivado do sexto, oitavo ou nono ramo intersegmental da aorta dorsal, como às vezes é, a relação entre a artéria axilar e BP é correspondentemente alterada.

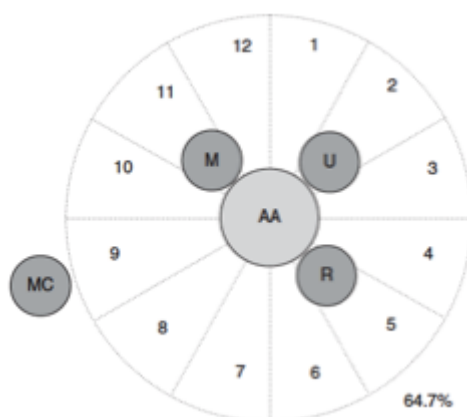Em um estudo de ultra-som que avaliou o arranjo dos nervos mediano, ulnar, radial e musculocutâneo ao redor da artéria axilar, foram encontrados dez arranjos diferentes dos quatro nervos (Figuras 9 e 10).<sup>19</sup> Em todos os casos, os quatro nervos foram encontrados na mesma ordem no sentido dos ponteiros do relógio (mediano, ulnar, radial e

musculocutâneo) em torno da artéria axilar. A imagem anatômica clássica estava presente em apenas 64,7%. Uma artéria axilar acessória, paralelamente à artéria axilar, foi observada em 2,6% dos pacientes.

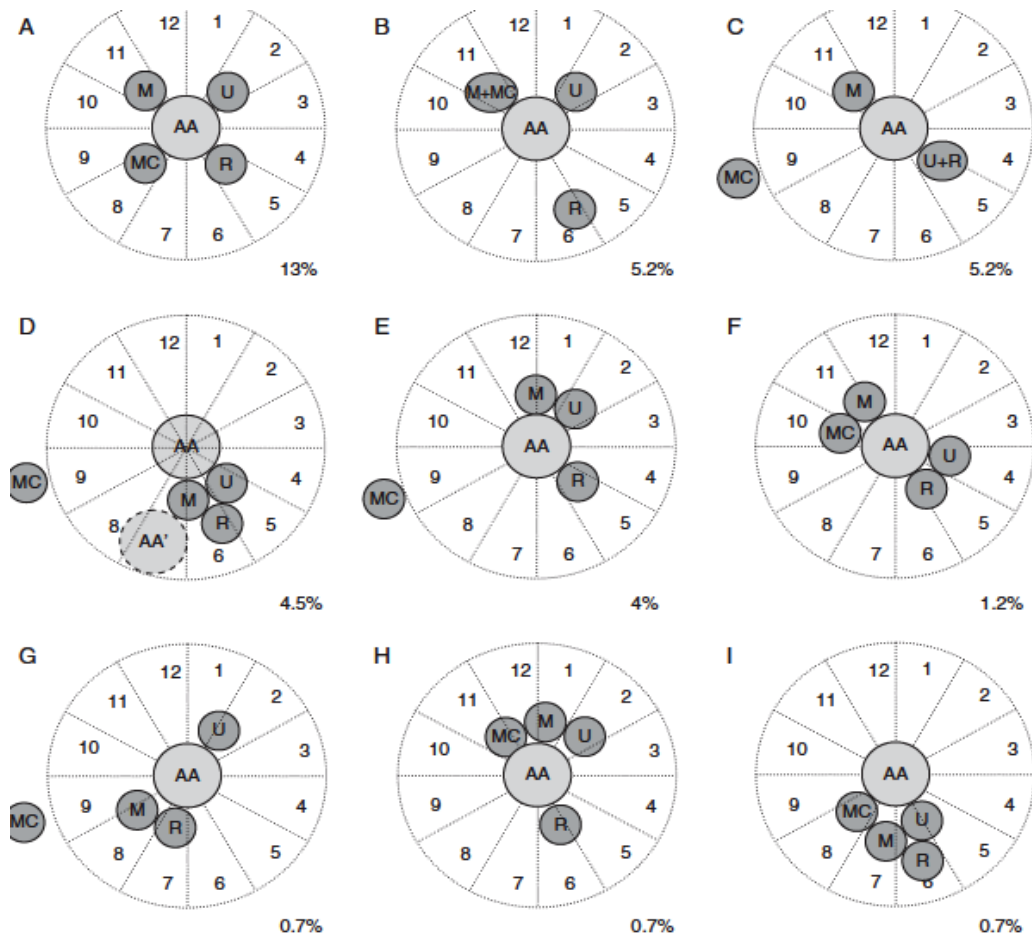
Classicamente, o nervo musculocutâneo é descrito como ligado ao músculo coracobraquial ou entre os músculos coracobraquial e o bíceps ao nível do bloqueio axilar. O ultra-som tem sido usado para demonstrar que, de fato, o nervo musculocutâneo tem posição atípica em 22% dos bloqueios axilares.<sup>20</sup> Pode estar perto da artéria axilar ou mais freqüentemente unido ao nervo mediano. Se for unido ao nervo mediano, ele pode correr distalmente por uma distância variável antes de se separar dele. Notavelmente, em dissecações cadavéricas, o nervo musculocutâneo pode estar ausente em 8%, com a inervação do bíceps e do braquial ocorrendo por ramos do nervo mediano. Uma única veia axilar foi observada em 42% dos pacientes, duas veias em 38%, três veias em 18% e quatro veias em 2%.

Nestes dois estudos de ultra-som descritos, a incidência de variação anatômica foi diferente da relatada anteriormente pelos resultados da dissecação anatômica.<sup>19,20</sup> As diferenças podem ser devidas à remoção de gordura, rigidez muscular, achatamento do vaso ou a posição do braço em dissecações anatômicas. No entanto, em estudos de ultra-som, os nervos podem ser encontrados movendo-se um sobre o outro quando a pressão leve a moderada é aplicada à sonda (probe).

Em vista dessas possíveis variações anatômicas, o procedimento do bloqueio axilar deve ser modificado para acomodá-los. Os nervos ao redor da artéria axilar podem ser rastreados individualmente com ultra-som, pois se aproximam distalmente da axila para confirmar sua natureza, identidade e relacionamento. No caso em que o nervo musculocutâneo não se encontra na sua localização clássica, a orientação por ultra-som pode ser usada para localizar o nervo aberrante para que possa ser bloqueado separadamente em sua nova localização. Além disso, no caso em que o nervo musculocutâneo se funde com o nervo mediano, não há necessidade de uma injeção anestésica adicional, pois o nervo alvo, o nervo musculocutâneo, é encontrado juntamente com os outros nervos de interesse para o bloqueio axilar



**Figura 9.** Desenho esquemático da disposição mais comum de quatro nervos do plexo braquial (M, nervo mediano, U, nervo ulnar, R, nervo radial, MC, nervo musculocutâneo) em torno da artéria axilar (AA). Freqüência desse padrão topográfico dado em porcentagem. *J.-L. Christophe, et al. Assessment of topographic brachial plexus nerves variations at the axilla using ultrasonography. Br J Anaesth 2009; 103 (4): 606-612. doi: 10.1093/bja/aep207. Reproduzido com permissão da Oxford University Press em nome de The British Journal of Anesthesia Ltd. Todos os direitos reservados. Esta imagem não está coberta pelos termos da licença Creative Commons desta publicação. Para obter permissões, entre em contato com [journalists.permissions@oup.com](mailto:journalists.permissions@oup.com).*



**Figura 10. Desenhos esquemáticos dos esquemas menos comuns de quatro nervos do plexo braquial (M, nervo mediano, U, nervo ulnar, R, nervo radial, MC, nervo musculocutâneo) em torno da artéria axilar (AA). Frequência deste padrão topográfico dado em porcentagem. J.-L. Christophe, et al. Assessment of topographic brachial plexus nerves variations at the axilla using ultrasonography. Br J Anaesth 2009; 103 (4): 606-612. doi: 10.1093/bja/aep207. Reproduced with permission of Oxford University Press on behalf of The British Journal of Anaesthesia Ltd. All rights reserved. Esta imagem não está coberta pelos termos da licença Creative Commons desta publicação. Para obter permissões, entre em contato com [journalists.permissions@oup.com](mailto:journalists.permissions@oup.com)**



## RESUMO

- A variação anatômica do BP é comum e pode influenciar a conduta e o desfecho da anestesia regional.
- A estimulação nervosa é considerada uma técnica cega e, portanto, o clínico não estará ciente de nenhuma variação anatômica subjacente.
- O ultra-som, ao contrário, permite a visualização de nervos e estruturas circundantes, mas seu uso depende grandemente do conhecimento do operador da anatomia relevante.
- O ultra-som demonstrou melhorar a taxa de sucesso dos bloqueios em pacientes com variações anatômicas.<sup>21</sup>

## REFERENCES AND FURTHER READING

1. Wozniak J, Kedzia A, Dudek K. Variability of the trunks and divisions of the brachial plexus in human fetuses. *Adv Clin Exp Med* 2013; 22: 309-18.
2. Mian A, Chaudhry I, Huang R, Rizk E, Tubbs RS, Loukas M. Brachial plexus anesthesia: a review of the relevant anatomy, complications, and anatomical variations. *Clin Anat* 2014; 27: 210-21.
3. Neal JM, Gerancher JC, Hebl JR et al. Upper extremity regional anesthesia: essentials of our current understanding. *Reg Anesth Pain Med* 2009; 34: 134-70.
4. Williams PL, Bannister LH, Berry MM, Collins P, Dyson M, Dussek JE, Fergusson MW. Gray's Anatomy. 38<sup>th</sup> edn. Toronto: Lippincott Williams and Wilkins, 2006.
5. Cornish PB, Leaper C. The sheath of the brachial plexus: fact or fiction? *Anesthesiology* 2006; 105: 563-65.
6. Winnie A, Radonjic R, Akkineni SR, Durrani Z. Factors influencing distribution of local anaesthetic injected into the brachial plexus sheath. *Anesthesia and Analgesia* 1979; 58: 225-34.
7. Thompson GE, Rorie DK. Functional anatomy of the brachial plexus sheaths. *Anesthesiology* 1983; 59: 117-22.
8. Franco CD, Rahman A, Voronov G, Kerns JM, Beck RJ, Buckenmaier CC. Gross anatomy of the brachial plexus sheath in human cadavers. *Reg Anesth Pain Med* 2008; 33: 64-9.
9. Spence BC, Beach ML, Gallagher JD, Sites BD. Ultrasound-guided intrascalene blocks: understanding where to inject the local anaesthetic. *Anaesthesia* 2011; 66: 509-14.
10. Sivashanmugam T, Ray S, Ravishankar M, Jaya V, Selvam E, Karmakar MK. Randomized comparison of extrafascial versus subfascial injection of local anaesthetic during ultrasound-guided supraclavicular brachial plexus block. *Reg Anesth Pain Med* 2015; 40: 337-43.
11. Padur AA, Kumar N, Shanthakumar SR, Shetty SD, Prabhu GS, Patil J. Unusual and unique variant branches of lateral cord of brachial plexus and its clinical implications – a cadaveric study. *J Clin Diag Res* 2016; 10: AC01-04.
12. Kerr AT. The brachial plexus of nerves in man, the variations in its formation and branches. *Am J Anat* 1918; 23: 285-395.
13. Guday E, Bekele A, Muche A. Anatomical study of prefixed versus postfixed brachial plexuses in adult human cadaver. *ANZ J Surg* 2016 Apr 12; doi: 10.1111/ans.13534 [ePub ahead of print].
14. Pellerin M, Kimball Z, Tubbs RS et al. The prefixed and postfixed brachial plexus: a review with surgical implications. *Surg Radiol Anat* 2010; 32: 251-60.
15. Orebaugh SL, Williams BA. Brachial plexus anatomy: normal and variant. *ScientificWorldJournal* 2009; 9: 300-12.
16. Chin KJ, Niazi A, Chan V. Anomalous brachial plexus anatomy in the supraclavicular region detected by ultrasound. *Anesth Analg* 2008; 107: 729-31.
17. Fazan VPS, Amadeu ADS, Caleffi AL, Filho OAR. Brachial plexus variations in its formation and main branches. *Acta Cir Bras* 2003; 18: 14-8.
18. Aggarwal A, Puri N, Aggarwal AK, Harjeet K, Sahni D. Anatomical variation in formation of brachial plexus and its branching. *Surg Radiol Anat* 2010; 32: 891-4.
19. Christophe JL, Berthier F, Boillot A et al. Assessment of topographic brachial plexus nerves variations at the axilla using ultrasonography. *Br J Anaesth* 2009; 103: 606-12.
20. Remerand F, Laulan J, Couvret C et al. Is the musculocutaneous nerve really in the coracobrachialis muscle when performing an axillary block? An ultrasound study. *Anesth Analg* 2010; 110: 1729-34.
21. Klaastad O, Sauter A, Dodgson M. Brachial plexus block with or without ultrasound guidance. *Curr Opin Anaesthesiol* 2009; 22: 655-60.



This work by WFSA is licensed under a Creative Commons Attribution- NonCommercial-NoDerivatives 4.0 International License. To view this license, visit <https://creativecommons.org/licenses/by-nc-nd/4.0/>

---

Subscribe to ATOTW tutorials by visiting [www.wfsahq.org/resources/anaesthesia-tutorial-of-the-week](http://www.wfsahq.org/resources/anaesthesia-tutorial-of-the-week)