

Anestesia Caudal Guiada por Ultrassom

Dra Francesca Holt^{1†}, Dra Terry Kong Kam Wa², Dra Elaine Ng³

¹Anestesiologista consultora, Children's Health Ireland at Crumlin, Dublin, Irlanda

²Especialista Registrar, Children's Health Ireland at Crumlin, Dublin, Irlanda

³Anestesiologista, The Hospital for Sick Children, Toronto, Canadá

Editado por: Dr Su Cheen Ng, Dr Simeon West, Anestesiologistas consultores, University College Hospital London, Reino Unido

†Autor correspondente, email: francesca.holt@olchc.ie

Publicado em 19 de Janeiro de 2021



Tradução e supervisão pela Comissão de Educação Permanente / Sociedade Brasileira de Anestesiologia

PONTOS CHAVE

- A anestesia regional está sendo cada vez mais utilizada em crianças à medida em que as técnicas se tornam mais seguras através do uso de ultrassonografia, fluoroscopia, e regimes de doses adequadas.
- Diferente da população adulta, anestesia regional pediátrica é parte essencial da analgesia, em vez de ser usada para anestesia.
- A segurança da anestesia regional em crianças, incluindo aquelas sob anestesia geral, tem sido validada em grandes bancos de dados prospectivos.
- A técnica padrão para peridural caudal em crianças tem alta taxa de sucesso, o ultrassom pode auxiliar na execução da peridural caudal ajudando a identificar anatomia aberrante, localizando o saco tecal, e reduzindo a taxa de perfuração da dura ou injeção intravascular.

INTRODUÇÃO

O uso da anestesia regional em crianças está aumentando. Está se tornando parte integrante da analgesia trans e pós-operatória. As técnicas regionais em crianças são mais frequentemente realizadas sob anestesia geral. Mais da metade das técnicas regionais realizadas em crianças é de anestesia peridural caudal.

Este tutorial irá resumir a segurança da anestesia regional em crianças, toxicidade da anestesia local pediátrica, uso de ultrassom em anestesia regional pediátrica e a discussão aprofundada sobre técnicas de peridural caudal guiadas por ultrassom e a anatomia relacionada.

ANATOMIA

O sacro é definido como um triângulo ósseo formado pela fusão de 5 vértebras sacrais (Figura 1). No ápice do triângulo está o hiato sacral, através do qual é realizada a anestesia caudal.

O hiato sacro é um defeito na linha média da superfície dorsal do canal sacro, formado pela ausência de fusão das lâminas de L5. Este espaço é palpável deslizando o dedo para baixo desde a crista sacra até o sulco interglúteo.

An online test is available for self-directed continuous medical education (CME). It is estimated to take 1 hour to complete. Please record time spent and report this to your accrediting body if you wish to claim CME points. A certificate will be awarded upon passing the test. Please refer to the accreditation policy [here](#).

[TAKE ONLINE TEST](#)

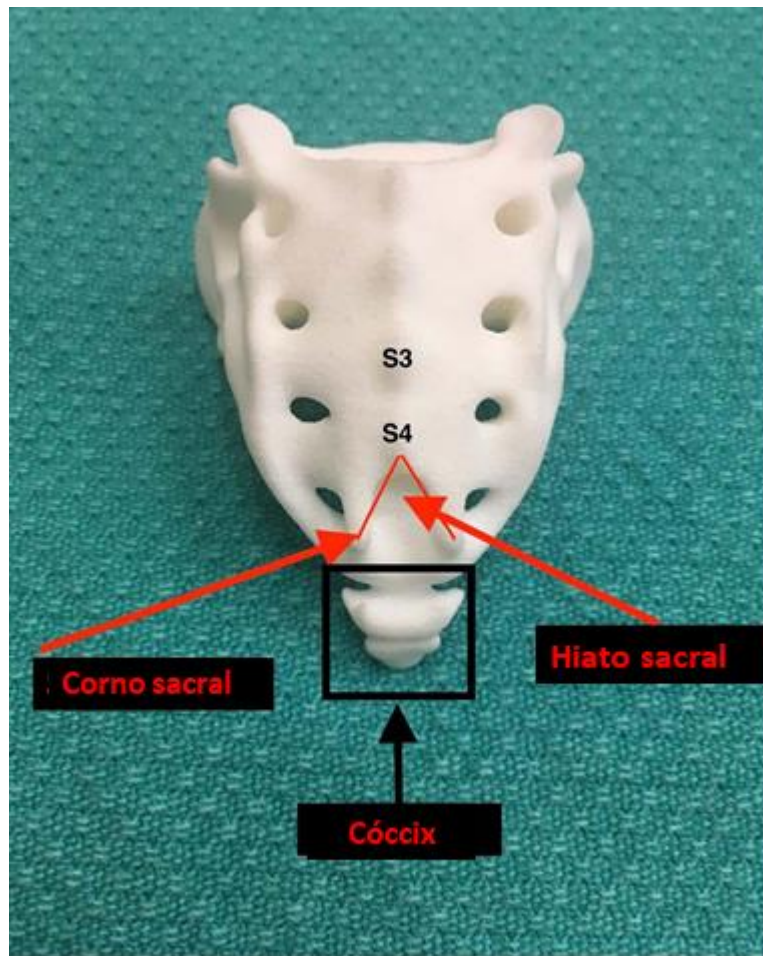


Figura 1. Anatomia do sacro (o topo da imagem é cranial e a base da imagem é caudal). O hiato sacral é mostrado no ápice do sacro. O espaço se forma devido à fusão defeituosa das lâminas de S5, sendo, portanto, palpável abaixo das lâminas de S3 e S4. O hiato está entre os cornos sacrais. O cóccix forma a base do triângulo que forma o hiato sacral, através do qual é realizada a anestesia caudal.

O hiato sacral é coberto posteriormente pelo ligamento sacrococcígeo, uma membrana elástica firme que é extensão do ligamento amarelo. O hiato está entre os cornos sacrais. Estes são processos articulares inferiores de S5, que se projetam em direção caudal.

O canal sacral tem forma triangular, circundado anteriormente pelo aspecto dorsal dos corpos vertebrais sacrais e pósterolateralmente pela lâmina correspondente. É continuação do canal espinal lombar. O canal sacral contém a cauda equina, filamento terminal, meninges espinais, nervos sacrais e coccígeos, gordura peridural e plexo venoso (ântero-lateralmente). No nascimento a dura termina em S4 e aos 8 a 9 anos de idade termina no nível dos adultos, em S2. As raízes espinais sacrais mais baixas e o filamento terminal perfuram a dura neste ponto.

SEGURANÇA E COMPLICAÇÕES DA ANESTESIA REGIONAL EM CRIANÇAS

Anestesia regional é comumente realizada em pacientes pediátricos.¹ A maioria dos bloqueios em crianças é realizada sob anestesia geral ou sedação. Estudos prospectivos e retrospectivos de segurança demonstram que a realização de anestesia regional sob anestesia geral é uma prática segura.² Grandes bancos de dados prospectivos demonstraram a capacidade de realizar anestesia regional em crianças com risco mínimo de danos neurológicos.³

A Rede Regional de Anestesia Pediátrica (*Paediatric Regional Anaesthesia Network*) (PRAN) coletou dados prospectivos de mais de 100 mil bloqueios regionais pediátricos e encontrou uma taxa muito baixa de complicações.² Nos 3 primeiros anos do registro de dados, para bloqueios de injeção única, foi relatada uma taxa total de eventos adversos de 3% para bloqueio neuroaxial, 2% para extremidade superior, 1% para extremidade inferior e 0,3% para outros bloqueios (por exemplo intercostal, paravertebral). Não houve mortes ou complicações que durassem mais de 3 meses.

A toxicidade da anestesia local é mais provável de ocorrer em crianças do que em adultos devido à baixa ligação proteica e diminuição do *clearance* intrínseco da droga. Os bebês têm níveis mais baixos de a1-glicoproteína e um sistema enzimático do citocromo P450 imaturo, comparados às crianças mais velhas.⁴ Isso resulta em uma quantidade sistêmica maior de droga livre. A toxicidade da anestesia local resulta do pico de concentração plasmática da forma livre, não da dose total injetada. Portanto, é importante não exceder a dose máxima recomendada.

SEGURANÇA E COMPLICAÇÕES DE BLOQUEIO CAUDAL EM CRIANÇAS

A maioria dos bloqueios realizados em crianças são bloqueios caudais, com pouco menos da metade representado por bloqueios de nervos periféricos; 18.650 crianças que receberam bloqueio caudal foram incluídas no estudo PRAN.

A incidência total estimada de complicações após bloqueios caudais foi de 1,9%.⁵ Os pacientes que desenvolveram complicações eram mais jovens, com idade mediana de 11 meses. As complicações mais comuns foram insucesso do bloqueio, aspiração de sangue e injeção intravascular. Outras complicações conhecidas incluem hipotensão, arritmias e depressão respiratória. De todas as complicações relatadas, nenhuma criança teve qualquer sequela em longo prazo.

Em um estudo prospectivo por Ecoffey et al³ avaliando a morbidade durante a anestesia regional em pediatria, incluindo mais de 8.000 bloqueios caudais, houve 6 punções de dura (sem cefaleia pós punção), 1 paciente com formigamento autolimitado da coxa 3 semanas após uma injeção caudal, e 1 caso de toxicidade cardíaca manifestado como arritmia transitória, (relacionada a dose errada).

O uso de cateter caudal mostra uma taxa de complicações ligeiramente maior comparado com as técnicas sem cateter (4,9%). As complicações mais comuns são mau funcionamento do cateter, insucesso no bloqueio, infecção e punção vascular. No banco de dados da PRAN não houve relatos de problemas neurológicos persistentes, infecção grave ou toxicidade sistêmica do anestésico local.⁶

ANESTESIA CAUDAL GUIADA POR ULTRASSOM

A anestesia caudal guiada por ultrassom tem várias vantagens sobre métodos baseados em parâmetros anatômicos. Embora a abordagem anatômica tenha uma boa taxa de sucesso (acima de 96%),⁷ o uso do ultrassom parece aumentar a taxa de sucesso da primeira punção quando comparado à abordagem tradicional.⁸

O monitoramento em tempo real da propagação do anestésico local por ultrassom permite a confirmação visual da infiltração correta. Isso também é benéfico no processo de ensino de bloqueios caudais. O uso de ultrassom também ajuda a definir o comprimento adequado do cateter a ser inserido.⁹

Uma camada extra de segurança pode ser alcançada através do uso de ultrassom. Como a área caudal pediátrica não é ossificada, pode ser visualizada por meio do ultrassom. Isso é vantajoso, pois o saco tecal pode estar a uma profundidade de 1 cm em recém-nascidos e uma relativa escassez de líquido pode significar que a punção da dura não seja clinicamente óbvia. Anormalidades da formação sacral, como disgenesia, também podem ser elucidadas usando ultrassom antes da administração do bloqueio, pois nem todos os bebês com anormalidades sacrais apresentam estigmas cutâneos associados.

Um saco tecal baixo pode ser visualizado com o uso de ultrassom em tempo real. Isso ajuda a prevenir a punção inadvertida da dura e o risco de anestesia espinal total¹⁰ (ver Figuras 2 e 3). O saco tecal é hiperecótico e o líquido anecótico. Às vezes, a cauda equina pode ser visualizada como múltiplas linhas hiperecóticas dentro do saco.

Apesar dessas vantagens notáveis, até agora não houve nenhuma diminuição na morbidade e mortalidade encontradas ao usar técnicas de ultrassom.⁵

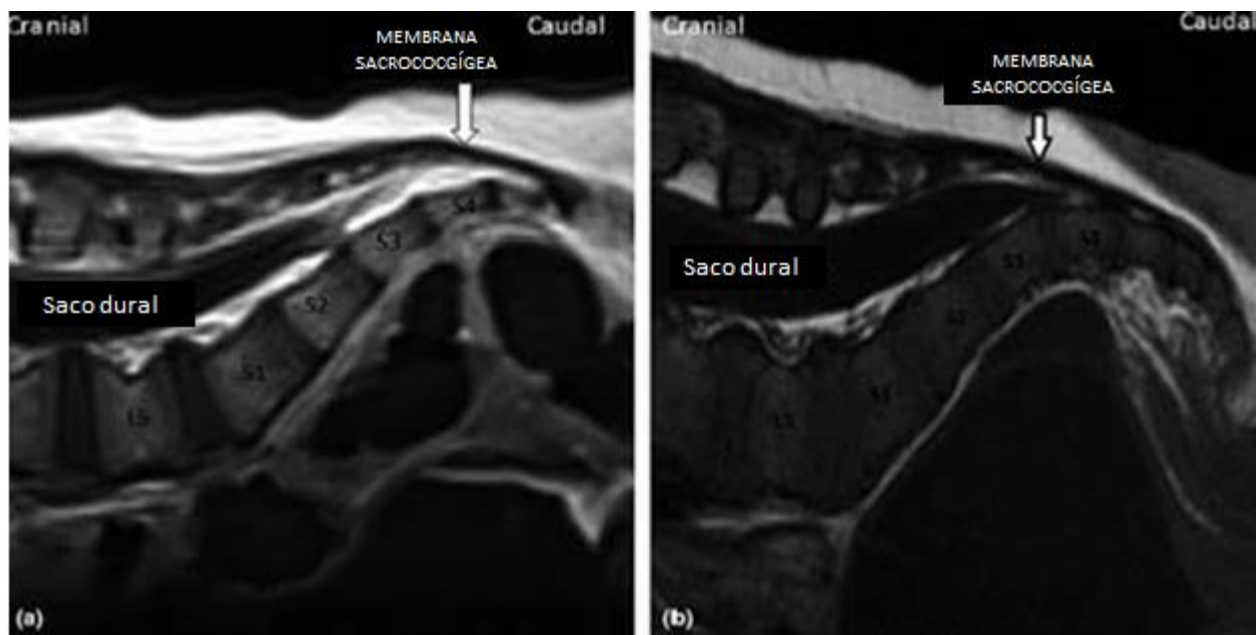


Figura 2. Imagem da região sacra por ressonância magnética. (a) Anatomia normal. (b) Saco tecal baixo. Permissão para utilização da imagem concedida pelo Dr B Mislovic, Children's Health Ireland at Crumlin, Dublin, Irlanda.

INDICAÇÕES

A anestesia peridural caudal pode ser usada em crianças para a maioria das cirurgias abaixo do umbigo. Isso inclui cirurgias do períneo, ânus e reto; inguinal e femoral; cistoscopia e cirurgia uretral, bem como cirurgia nos membros inferiores. Com o aumento do volume, os bloqueios podem se espalhar para o abdômen superior e tórax inferior, mas isto é menos confiável.

CONTRAINDICAÇÕES

Assim como em outros bloqueios neuroaxiais, as contraindicações relativas e absolutas devem ser consideradas. Estas incluem coagulopatias, infecção e recusa ao procedimento.

Qualquer anormalidade cutânea sobre a região caudal deve idealmente ser investigada antes de realizar bloqueio caudal para excluir doenças da medula espinal, como medula presa (*tethered cord*). Isso deve ser feito por ressonância magnética. No entanto, a imagem de ultrassom pode auxiliar na detecção de anormalidades medulares simples de detectar, como um saco tecal baixo (ver Figuras 2 e 3).

DOSE E ADJUVANTES DA ANESTESIA LOCAL

A propagação cefálica da anestesia caudal é mais previsível e extensa em crianças do que em adultos. Isso se deve principalmente ao aumento da impedância na junção lombosacra, a qual se desenvolverá durante a puberdade (devido ao aumento da fibrose da gordura, aumento da angulação lombosacra e aumento do tamanho da pelve).

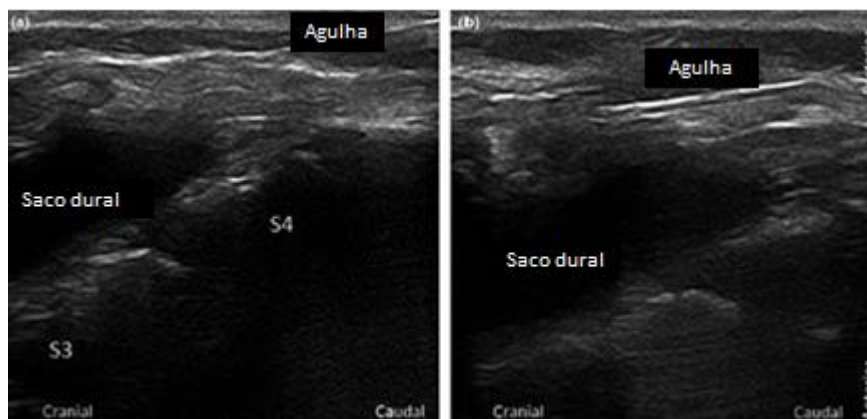


Figura 3. Saco tecal baixo visualizado durante bloqueio causal guiado por ultrassom. (a) Agulha na membrana sacro-coccígea. (b) Agulha no espaço caudal sem tocar na dura. Permissão para utilização da imagem concedida pelo Dr B Mislovic, Children's Health Ireland at Crumlin, Dublin, Irlanda.

Nível Desejado de Bloqueio	Dose	Bupivacaína, 0,25% mL/kg
L1 (lombosacro)		0,5
T10 (torácico baixo)		1
T6 (torácico alto)		1,25

Tabela 1. Fórmula de Armitage para Doses Sugeridas de Anestésico Local para Anestesia Caudal

As recomendações atuais sugerem o uso da fórmula de Armitage para o volume necessário, evitando a dose máxima de anestésico local (2,5 mg/kg para levo-bupivacaína/bupivacaína, 2 mg/kg para ropivacaína).¹¹ Em bebês muito pequenos, pode ser necessária uma concentração mais diluída para atingir o volume necessário. Um bloqueio de volume grande/pouca concentração parece ser mais eficaz do que um bloqueio de volume pequeno/alta concentração em termos de duração e qualidade.¹²

A Tabela 1 ilustra o esquema de Armitage.

Um regime alternativo de dose foi descrito como 0,1 mL/segmento/ano de idade para lidocaína 1% ou bupivacaína 0,25%.¹³ Uma criança de 3 anos que necessite analgesia para o umbigo (T10) precisaria, portanto, 0,1 mL \times 13 segmentos (5 sacros, 5 lombares, 3 torácicos) \times 3 anos \times 1/4 = 3,9 mL.

Aconselhamos a administração lenta da droga e uma dose de teste de 0,1 mL/kg de bupivacaína 0,25% com adrenalina 1:200.000. (Isso equivale a 0,5 µg/kg de adrenalina, até o máximo de 15 µg.) Elevação da frequência cardíaca em \approx 10 batimentos/min ou aumento da pressão arterial sistólica em 15 mm Hg devem ser tomados como indicativo de injeção sistêmica. Alterações de onda T no eletrocardiograma ocorrem mais precocemente após a injeção intravascular, seguidas por alterações na frequência cardíaca e, por último, na pressão arterial. É necessária atenção para capturar essas alterações, pois os efeitos do eletrocardiograma podem ser transitórios.

Um único bloqueio caudal fornecerá analgesia por 4 a 8 horas. Isso pode ser alongado usando adjuvantes. Estes incluem morfina sem conservantes (33-50 µg/kg), que pode estender o bloqueio de 12 para 24 horas, mas tem efeitos colaterais associados, como prurido, náusea, retenção urinária e depressão respiratória, necessitando monitoramento respiratório pós-operatório adequado. Clonidina também é usada. Este agonista adrenérgico α_2 é usado em doses de 1- a 2-µg/kg, embora doses mais altas estejam associadas à sedação, hipotensão e depressão respiratória. Isso prolonga a duração do bloqueio até 12 horas. Além disso, a cetamina livre de conservantes também tem sido usada. Isso pode alongar a analgesia em até 24 horas. Há no entanto preocupação com a potencial neurotoxicidade e, portanto, não é recomendada atualmente.¹¹

O método final de aumentar a duração do bloqueio é pela inserção de cateter. Devido à localização anatômica do bloqueio, existe uma preocupação com infecção, no entanto, uma duração de 48 horas parece segura.¹⁴ Um regime sugerido utilizado em nossa instituição é levo-bupivacaína 0,125% correndo a 0,1 a 0,2 mL/kg/h (recém-nascidos ou bebês \leq 5 kg) ou 0,1 a 0,3 mL/kg/h, com máximo de 15 mL/h (crianças \leq 5 kg)

EQUIPAMENTO

- Monitorização padrão: oximetria de pulso, eletrocardiograma, pressão arterial
- Acesso venoso funcionando
- Clorexidina 0,5% (menos neurotóxica que 2%) e campos esterilizados
- Transdutor linear de alta frequência (8-14 MHz; permite uma boa resolução de estruturas caudais em crianças)
- Cânula endovenosa 22G ou agulha 22G
- Anestésico local de escolha, seringa (conectada a uma peça-T, se preferir; Figura 4A)
- Equipamentos de ressuscitação e medicamentos

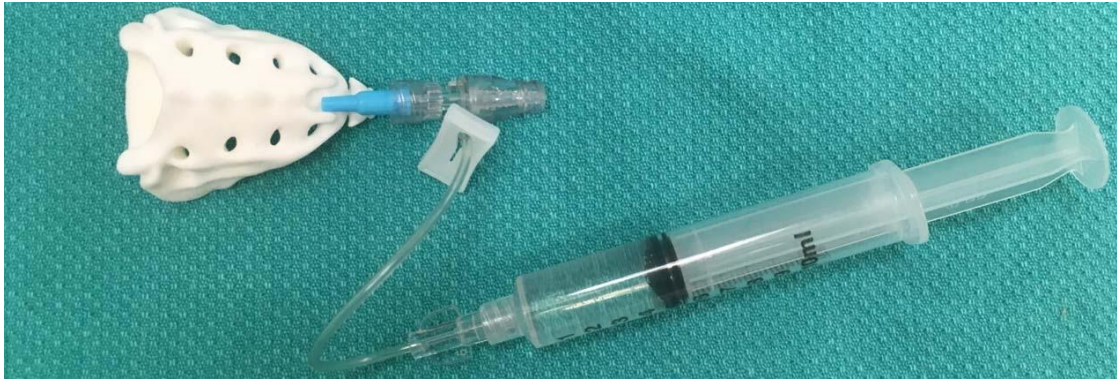

Figura 4A. Cãnula 22G inserida com peça-T e seringa em modelo 3-D da anatomia caudal.

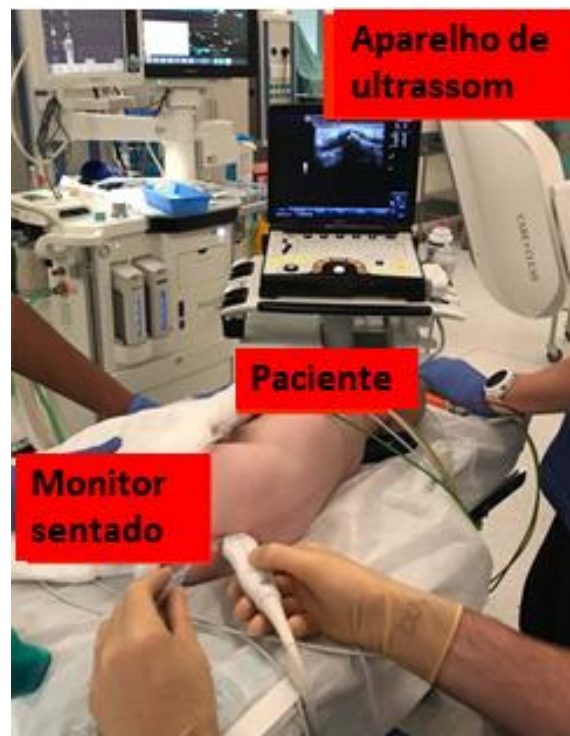

Figura 4B. Configuração ergonômica mantendo tanto o equipamento de ultrassom quanto o monitor de anestesia em um único campo visual. Aqui profissional canhoto e a foto foi realizada com objetivo de demonstração.

TÉCNICA

- Para o profissional destro, colocar o paciente em decúbito lateral esquerdo (quadril e joelhos fletidos) após monitorização e indução anestésicas. Colocar o paciente em decúbito lateral direito se o profissional for canhoto.
- Preparar o local com solução antisséptica e campo esterilizado.
- Cobrir o transdutor de ultrassom com campo esterilizado. A configuração ergonômica é sugerida na Figura 4B.
- Avaliação inicial no plano transverso permite visualização da linha média e identificação do ligamento sacro-coccígeo entre os 2 cornos sacros. Ambos se assemelham a 2 olhos de sapo, sendo chamados em conjunto de sinal do olho de sapo (Figuras 5A e 6A).
- O transdutor é então girado 90 graus para aquisição da visão longitudinal (Figuras 5B e 6B).
- A agulha é avançada em um ângulo de 20 graus com visualização da ponta de agulha e do comprimento (Figura 6C).

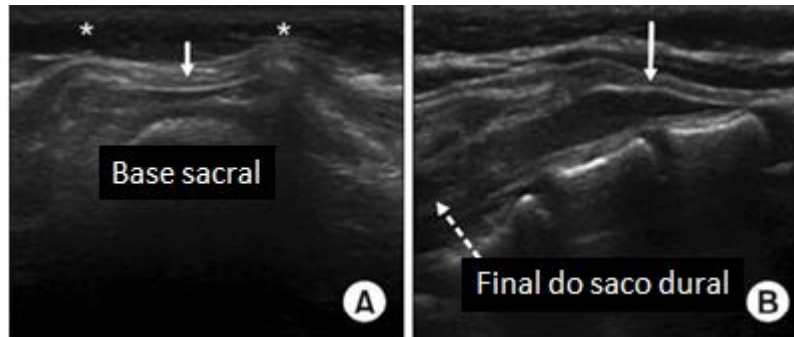


Figura 5. (A) Avaliação transversa. (B) Avaliação longitudinal. Asterisco (*) nos cornos sacrais; seta indica o ligamento sacro-coccígeo através do qual a agulha é introduzida no espaço caudal. Permissão para utilização da imagem concedida pelo Professor HK Kil, Yonsei University College of Medicine, Seoul, Coréia do Sul.

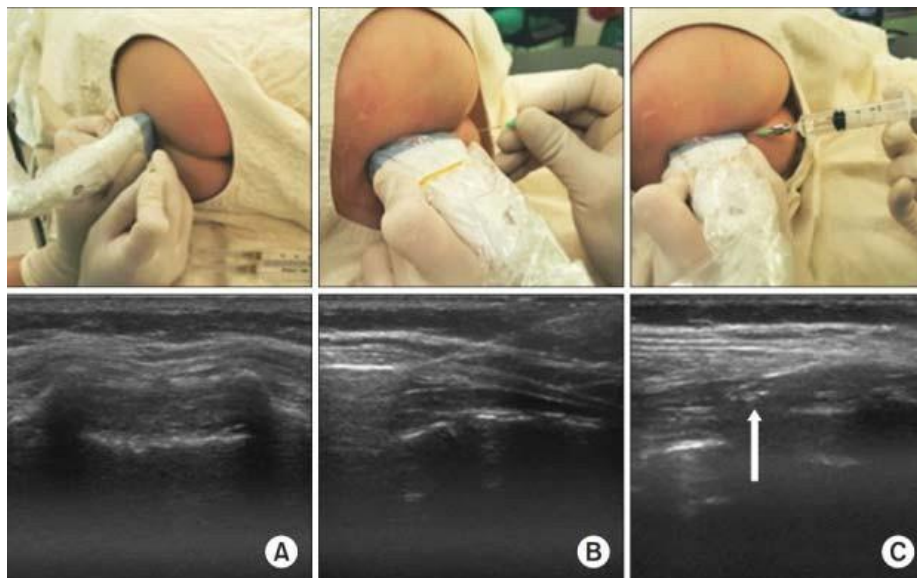


Figura 6. (A) Imagem transversal (ilustrando o 'olho do sapo' dos cornos), seguida por (B) imagem longitudinal com agulha no espaço caudal, seguida por (C) anestésico local no espaço caudal (seta). Permissão para utilização da imagem concedida pelo Professor HK Kil, Yonsei University College of Medicine, Seoul, Coréia do Sul.

- Uma sensação de “pop” pode ser percebida quando a agulha perfura o ligamento sacro-coccígeo.
- Uma vez confirmada na tela a posição da agulha no espaço caudal, aspirar cuidadosamente para confirmar a ausência de líquido ou sangue.
- O uso de solução salina em bolo (0,1-0,2 mL/kg) pode ser realizado para confirmar o posicionamento correto. Se for esse o caso, observa-se em tempo real a propagação cranial do soro fisiológico com o deslocamento anterior da dura posterior

(Figura 7).

- A falta de deslocamento da dura pode estar associada à injeção intratecal ou intravascular, o que exige o reposicionamento da agulha.
- Uma injeção lenta do anestésico local pode então ser realizada, muitas vezes com uma dose de teste de 0,1 mL/kg bupivacaína 0,25% com 1:200.000 adrenalina, observando o eletrocardiograma para taquicardia e alterações. Se a dose de teste não provocar sintomas, injetar a dose restante de bupivacaína conforme a fórmula de Armitage.

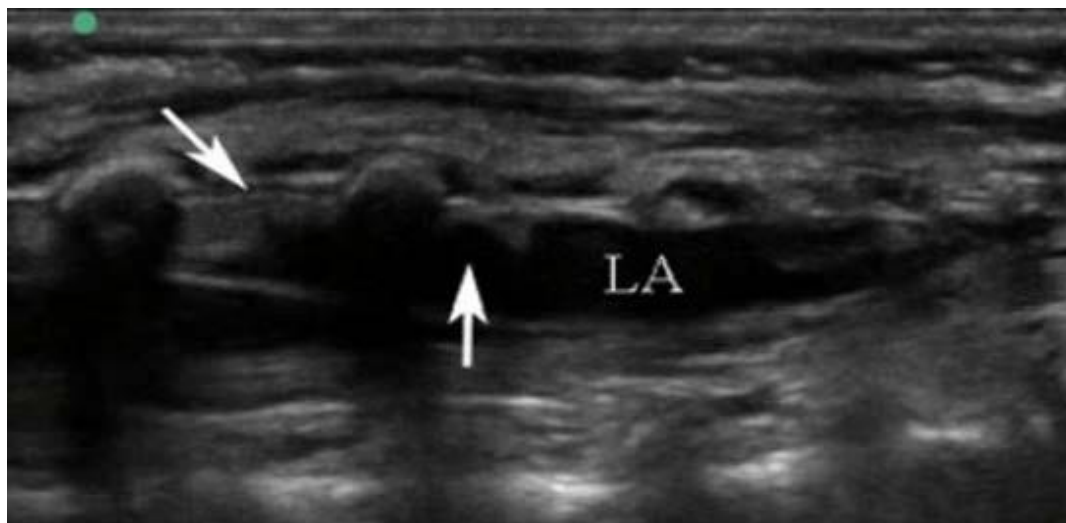


Figura 7. Imagem de ultrassom em incidência longitudinal, a esquerda da imagem é cefálico. A seta à esquerda indica a dura mater movendo anteriormente durante a injeção do anestésico local (marcado pela seta vertical e LA). Permissão para utilização da imagem concedida pelo Professor Peter Marhofer, Medical University of Vienna, Viena, Áustria.

RESOLUÇÃO DE PROBLEMAS

Problema	Causa	Solução
Líquor aspirado Sangue aspirado	Punção de dura Punção intravascular	Abandonar procedimento Retirar a agulha e reinserir até que não haja sangue visível no equipo
Engurgitamento de anestésico local no sacro	Ponta no tecido subcutâneo	Reposicionar a agulha
Resistência à injeção	Ponta da agulha provavelmente subperiosteal	Reposicionar a agulha

DICAS E TRUQUES

- Injetar o teste com solução salina economiza volume de anestésico local e assegura que a agulha esteja na posição apropriada.
- Se o paciente for muito pequeno, considerar bupivacaína 0,125% para aumentar o volume.
- O posicionamento é fundamental. Tenha o equipamento de ultrassom em linha direta de visão, sente-se, apoie os braços no leito e certifique-se de que o paciente está bem flexionado, usando um assistente, se possível.

RESUMO

O uso de anestesia regional em crianças está aumentando e tem se mostrado seguro por grandes bancos de dados prospectivos, mesmo quando realizado sob anestesia geral. Mais de metade dos bloqueios realizados em crianças são peridurais caudais. A peridural caudal tem uma ampla gama de indicações, essencialmente qualquer cirurgia abaixo do umbigo, e o bloqueio pode ser estendido para incluir incisões em abdômen superior e tórax inferior. A técnica com marcos anatômicos tem muito sucesso em crianças em função da facilidade de palpação dos marcos. No entanto, o ultrassom pode auxiliar com a identificação de anatomia aberrante, localização do saco tecal e redução de perfuração de dura.

AGRADECIMENTOS

Os autores gostariam de agradecer ao Dr B Mislovic, Professor Peter Marhofer e Professor HK Kil pela criação de imagens de ultrassom e permissão de seu uso neste artigo. O sacro impresso em 3-D foi fornecido pela Dra Elaine Ng, do Sick Kids.

REFERÊNCIAS

1. Shah RD, Suresh S. Applications of regional anaesthesia in paediatrics. *Br J Anaesth*. 2013;111(suppl 1):i114-124.
2. Polaner DM, Taenzer AH, Walker BJ, et al. Pediatric Regional Anesthesia Network (PRAN). *Anesth Analg*. 2012;115(6):1353-1364.
3. Ecoffey C, Lacroix F, Giaufre E, Orliaguet G, Courrèges P, Association des Anesthésistes Réanimateurs Pédiatriques d'Expression Française (ADARPEF). Epidemiology and morbidity of regional anesthesia in children: a follow-up one-year prospective survey of the French-Language Society of Paediatric Anaesthesiologists (ADARPEF). *Paediatr Anaesth*. 2010;20(12):1061-1069.
4. Mazoit J-X, Dalens BJ. Pharmacokinetics of local anaesthetics in infants and children. *Clin Pharmacokinet*. 2004;43(1):17- 32.
5. Suresh S, Long J, Birmingham PK, De Oliveira GS. Are caudal blocks for pain control safe in children? An analysis of 18,650 caudal blocks from the Pediatric Regional Anesthesia Network (PRAN) database. *Anesth Analg*. 2015;120(1):151- 156.
6. Walker BJ, Long JB, De Oliveira GS, et al. Peripheral nerve catheters in children: an analysis of safety and practice patterns from the Pediatric Regional Anesthesia Network (PRAN). *Br J Anaesth*. 2015;115(3):457-462.
7. Kao S-C, Lin C-S. Caudal epidural block: an updated review of anatomy and techniques. *BioMed Res Int*. 2017;2017:9217145.
8. Ahiskalioglu A, Yayik AM, Ahiskalioglu EO, et al. Ultrasound-guided versus conventional injection for caudal block in children: a prospective randomized clinical study. *J Clin Anesth*. 2018;44:91-96.
9. Ponde VC, Bedekar VV, Desai AP, Puranik KA. Does ultrasound guidance add accuracy to continuous caudal-epidural catheter placements in neonates and infants? *Paediatr Anaesth*. 2017;27(10):1010-1014.
10. Mislovic B. Successful use of ultrasound-guided caudal catheter in a child with a very low termination of dural sac and Opitz–GBBB syndrome: a case report. *Pediatr Anesth*. 2015;25(10):1060-1062.
11. Suresh S, Ecoffey C, Bosenberg A, et al. The European Society of Regional Anaesthesia and Pain Therapy/American Society of Regional Anesthesia and Pain Medicine recommendations on local anesthetics and adjuvants dosage in pediatric regional anesthesia. *Reg Anesth Pain Med*. 2018;43(2):211-216.
12. Hong J-Y, Han SW, Kim WO, Cho JS, Kil HK. A comparison of high volume/low concentration and low volume/high concentration ropivacaine in caudal analgesia for pediatric orchiopexy. *Anesth Analg*. 2009;109(4):1073-1078.
13. Schulte-Steinberg O, Rahlfs VW. Spread of extradural analgesia following caudal injection in children. A statistical study. *Br J Anaesth*. 1977;49(10):1027-1034.
14. Kost-Byerly S, Tobin JR, Greenberg RS, Billett C, Zahurak M, Yaster M. Bacterial colonization and infection rate of continuous epidural catheters in children. *Anesth Analg*. 1998;86(4):712-716.



This work by WFSA is licensed under a Creative Commons Attribution-NonCommercial-NoDerivatives 4.0 International License. To view this license, visit <https://creativecommons.org/licenses/by-nc-nd/4.0/>

WFSA Disclaimer

O material e o conteúdo fornecidos foram definidos de boa fé apenas para informações e fins educativos e não se destinam a substituir o envolvimento ativo e o julgamento de pessoal médico e técnico profissional adequados. Nem nós, os autores, nem outras partes envolvidas em sua produção fazemos quaisquer representações ou damos quaisquer garantias em relação à sua exatidão, aplicabilidade ou abrangência, nem qualquer responsabilidade é aceita por quaisquer efeitos adversos decorrentes de sua leitura ou visualização deste material e conteúdo. Toda e qualquer responsabilidade direta ou indiretamente decorrente do uso deste material e conteúdo é repudiada sem reserva.