

# Manejo da Dor Pós-amputação de Membros

Stephen Naughtin<sup>1</sup>, Ryan Erskine<sup>2†</sup>

<sup>1</sup>Anestesiologista Consultor, Sunshine Coast University Hospital, Queensland, Austrália

<sup>2</sup>Médico Residente, Sunshine Coast University Hospital, Queensland, Austrália

Editado por: Dra. Amanda Baric

†E-mail do autor correspondente: Ryan.Erskine@health.qld.gov.au

Publicado em 5 de janeiro de 2021



## PONTOS CHAVE

- As síndromes de dor pós-amputação, incluindo dor em membro fantasma (DMF), são comuns em pacientes pós-amputação e representam um ônus significativo para a saúde pública.
- Acredita-se que a fisiopatologia da DMF ocorra via mecanismos periféricos, medulares e cerebrais.
- Fatores predisponentes para DMF incluem dor intensa pré-operatória, ansiedade e depressão, assim como fatores hereditários.
- Não há evidência clara para tratamento definitivo e prevenção, a validade dos dados disponíveis é limitada por amostras pequenas e heterogeneidade.
- Recomenda-se que o manejo desses pacientes comece antes da amputação, com assistência multidisciplinar incluindo orientações ao paciente e otimização da analgesia pré-operatória e do estado emocional.
- Sugerimos uma estratégia anestésica multimodal incluindo as fases pré, trans e pós-operatórias, incorporando anestesia regional preventiva e uso de infusões de agonistas do N-metil D-aspartato.

## INTRODUÇÃO

O fenômeno da dor no membro fantasma DMF foi descrito pela primeira vez por Ambroise Paré, um cirurgião militar francês, no século XVI.<sup>1</sup> Desde então a DMF permanece um tanto enigmática, faltando um entendimento claro do mecanismo fisiopatológico. Com conflitos militares em andamento e risco aumentado de doença vascular periférica, as síndromes de dor pós-amputação de membros continuam a desafiar a comunidade médica.

## Classificações

As síndromes dolorosas associadas à amputação de membros podem ser classificadas fenomenologicamente.

*Dor aguda no coto* refere-se à resposta imediata à dor nociceptiva localizada no local da amputação e é uma manifestação direta do extenso trauma tecidual envolvido na formação do coto.

*Dor persistente no coto* refere-se à dor nociceptiva e/ou neuropática que persiste por mais de 2 a 3 meses no pós-operatório no coto operatório.<sup>2</sup> Enquanto a maioria dos pacientes experimenta a resolução de sua dor no coto nos primeiros meses após a cirurgia, uma pequena minoria continua a ser atormentada por dor prolongada percebida como vinda do coto. O fator causal de experiência prolongada de dor é variável dentro desta coorte de pacientes, com etiologias como esporões ósseos, ossificação heterotópica, insuficiência arterial e neuromas sendo potenciais suspeitos. Causas piores como osteomielite, infecção superficial de tecidos e hematomas devem ser consideradas e tratadas de acordo. Importante, uma prótese bem ajustada tem um papel fundamental no cuidado e conforto em relação ao coto.

Um exame online está disponível para educação médica continuada auto-direcionada (self-directed continuous medical education - CME). O tempo estimado de realização do exame é 01 (uma) hora. Favor registrar o tempo gasto e relatar ao seu órgão credenciador se desejar obter pontos de CME. Será emitido um certificado ao passar no exame. Ver política de credenciamento aqui [here](#).

[TAKE ONLINE TEST](#)

A *sensação fantasma* refere-se a qualquer experiência sensorial não dolorosa percebida como vinda do membro ausente. Esta é uma experiência comum e quase universal no pós-operatório precoce.

A *dor do membro fantasma* descreve a percepção de um estímulo doloroso vindo da parte ausente do corpo e é comumente angustiante para o paciente. Até 78,8% dos pacientes amputados terão DMF, com o aparecimento dessa dor na primeira semana pós-operatória em até 92% desses pacientes.<sup>3</sup> Os pacientes podem descrever a DMF como uma dor intermitente, queimante, elétrica, que normalmente dura minutos a horas. Uma pequena minoria de pacientes, predominantemente aqueles com doença vascular isquêmica, sente DMF constante e incessante.

## FISIOPATOLOGIA

A figura 1 resume a patogênese da dor no membro fantasma.

### Mecanismo Periférico

A amputação de um membro periférico envolve trauma significativo para os tecidos moles circunjacentes. Este trauma resulta em inflamação e interrompe as vias neurológicas normais, causando desaferência. Tanto a inflamação quanto a desaferência estimulam as fibras tipo A-delta e C da porção proximal dos segmentos nervosos danificados a criarem neuromas. Tais neuromas possuem limiares de ativação reduzidos e uma densidade relativa aumentada de canais de sódio, aumentando a incidência de potenciais neurais ectópicos e resultando em descargas espontâneas. Dependendo do posicionamento do neuroma, isso pode se manifestar em dor crônica no coto ou, se mais proximal, pode ser percebido como sensação de membro fantasma ou DMF.

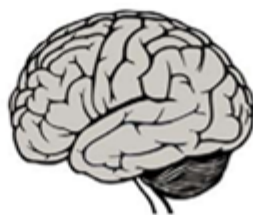### Mecanismo Medular

A teoria mais estudada para DMF de origem espinal é a da sensibilização central. Esse processo ocorre quando a inflamação pós-amputação estimula neurônios não responsáveis pela transmissão de sinais nociceptivos a crescerem para dentro da lâmina II do corno dorsal. Isso gera um aumento do campo receptivo neuronal, levando a um aumento relativo da atividade dos receptores do N-metil D-aspartato (NMDA) no corno dorsal, com consequente aumento na suscetibilidade à ativação por estímulos lesivos como substância P, taquicininas e neurocininas, em um processo conhecido como fenômeno de somação temporal (*wind-up*).<sup>4</sup> O ápice desse processo é a hipersensibilização regional do campo neuronal que representa a região do membro amputado. A reestruturação simultânea das vias inibitórias descendentes por meio de redução na inibição intersegmental no nível da medula espinal resulta em desinibição medular, permitindo que *inputs* nociceptivos adicionais cheguem aos centros supraespinhais.

### Mecanismo Cerebral

Há dois mecanismos descritos para o papel do cérebro na geração da DMF: reorganização cortical e transtorno da matriz neural e neuroassinatura (Figura 1).

A reorganização cortical refere-se à resposta de neuroplasticidade à amputação, pela qual áreas do córtex que representam a região amputada são substituídas por regiões vizinhas tanto no córtex somatossensorial primário quanto no córtex motor



	Local da amputação	Cérebro	Medula espinhal
Dor peri-operatória	Lesão tecidual e neuronal Hiperexcitabilidade Descarga espontânea	Aumento da atividade neuronal Hiperexcitabilidade Perda da via inibitória descendente Expansão do campo receptivo neuronal	Aumento na atividade do receptor NMDA mediada pela substância P taquicinas e neurocininas Neurônios não nociceptivos crescem no corno dorsal
Dor crônica	Formação de coto e neuroma Dor neuropática	Reorganização cortical Dissociação motora-sensorial cortical Neuromatriz e neuroassinatura anormais	Sensibilização da medula espinhal Fenômenos <i>wind up</i>

Figura 1. Mecanismos fisiopatológicos da dor fantasma aguda e crônica. NMDA, N-metil D-aspartato. Imagem adaptada de Ahuja et al.<sup>1</sup>

primário.<sup>4</sup> Este mecanismo explica parcialmente **o porquê da** estimulação dos nervos na área circunjacente ao local de amputação pode resultar em sensação fantasma. Estudos mais recentes de neuroimagem demonstraram que o grau dessa reorganização cortical se correlaciona com a gravidade da sensação de membro fantasma percebida pelos pacientes.<sup>4</sup>

A matriz neural e sua correspondente neuroassinatura constituem uma hipótese levantada pela primeira vez por Ronald Melzack em 1989.<sup>4</sup> A hipótese da matriz neural argumenta que existe uma rede de neurônios dentro do cérebro que integram *inputs* de componentes somatossensoriais, límbicos, visuais e tálamo-corticais para gerar uma representação cortical central do eu.<sup>4</sup> Acredita-se que a neuroassinatura seja os padrões de atividade gerados pelo cérebro com base na consciência e percepção do próprio corpo. Acredita-se que a amputação representa uma privação de *inputs* para a matriz neural, que distorce a neuroassinatura, resultando em um erro cortical que gera a sensação fantasma.<sup>4</sup>

## Fatores de Risco Predisponentes

Revisões recentes da literatura tanto sobre a DMF quanto não-DMF crônica apoiam a afirmação de que dor pré-operatória, independente de sua relação anatômica com o local cirúrgico, aumenta significativamente o risco de desenvolver dor crônica pós-operatória.<sup>1</sup> Além disso, a ocorrência de DMF é mais provável naqueles com amputações de membros superiores ou amputações bilaterais, sendo pacientes do sexo feminino mais frequentemente afetados do que pacientes do sexo masculino.<sup>1</sup> Análises genéticas recentes também sugerem que há uma predisposição genética à dor crônica, com uma faixa de hereditariedade entre 30% e 70%.<sup>2</sup> O mapeamento genético demonstrou que essa hereditariedade está relacionada à presença de genes GCH1 e KCNS1, que aumentam a vulnerabilidade do paciente a síndromes de dor aguda e crônica. Finalmente, há muito se sabe que ansiedade e depressão no período peri-operatório afetam o surgimento de DMF e dor crônica no coto.<sup>2</sup>

## MANEJO

Em sua maioria, as evidências quanto a estratégias de prevenção e tratamento para DMF e dor crônica no coto são frustrantemente mistas, heterogêneas e com amostras pequenas limitando a qualidade dos dados. Como resultado, parece fazer sentido uma abordagem multimodal equilibrada. Veja a Figura 2 para definições dos níveis de evidência utilizados neste documento.

## Analgesia Simples

Quando tolerados e clinicamente apropriados, os analgésicos simples e comuns, incluindo paracetamol (acetaminofen) e anti-inflamatórios não esteroides (AINEs) devem ser incorporados ao esquema analgésico para dor pós-amputação, de acordo com a escada analgésica da Organização Mundial da Saúde. Eles beneficiam pacientes na resposta aguda à dor; no entanto, não há evidência de impacto na incidência ou gravidade da dor crônica do coto ou DMF.

## Analgesia com Opioides

A dor aguda no coto é rapidamente identificável e principalmente nociceptiva por natureza, desta forma a analgesia com opioides tem sido há muito o pilar do tratamento farmacológico. Há evidências de nível 1 para o uso de analgesia sistêmica com opioide controlada pelo paciente (ACP) para o manejo da dor aguda no coto no pós-operatório imediato.<sup>1</sup> Não há evidência robusta demonstrando a superioridade de um opioide sobre outro. No cenário de prevenção da DMF, a analgesia opioide desempenha um papel adjuvante, com evidência de nível 2 para uso de ACP com opioide diminuindo a gravidade e incidência de DMF aos 6 e 12 meses de pós-operatório quando iniciado 48 horas no pré-operatório e continuando até 48 horas no pós.

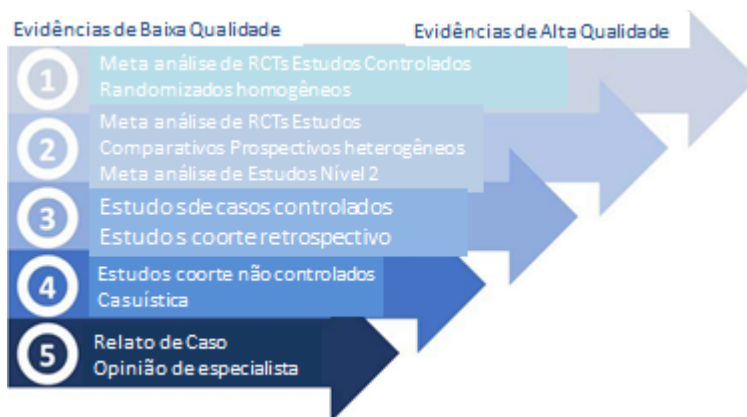


Figura 2. Níveis de evidência baseado na Classificação do Centro de Medicina Baseada em Evidências, RCTs, estudos controlados randomizados.

Dor crônica no coto é em grande parte semelhante em natureza à nociceptiva; portanto, os tratamentos tradicionalmente se concentram em analgesia simples, por via oral, de longa duração, com opioides. Os opioides são potencialmente eficazes neste cenário através de sua ação tanto no nível medular para analgesia local quanto provavelmente mais importante no nível supraespinal, onde acredita-se que os opioides orais diminuam o grau de reorganização cortical associado à intensidade da dor.<sup>5</sup> Tramadol tem sido particularmente eficaz no cenário de dor crônica nociceptiva em comparação com sua utilidade na fase aguda.<sup>6</sup> Tapentadol, outro opioide atípico, ainda requer mais pesquisas sobre sua utilidade em síndromes de dor pós-amputação.

Vale lembrar que o potencial para adição e efeitos adversos (incluindo hiperalgesia) com opioides está bem documentado e, portanto, sua necessidade deve ser revista regularmente e as doses reduzidas assim que clinicamente apropriado.

## Antagonistas dos Receptores NMDA

Os antagonistas dos receptores NMDA, cetamina e dextrometorfano, demonstraram utilidade clínica no manejo da dor aguda pós-amputação. As evidências de nível 2 sustentam a adição de antagonistas dos receptores NMDA (por exemplo, cetamina intravenosa 0,1-0,2 mg/kg/h) em infusões basais sistêmicas adjuvantes quando a analgesia não é adequadamente alcançada com opioides em monoterapia e para limitar a carga de efeitos colaterais induzidos por opioides.<sup>1</sup>

A cetamina e a dextrometorfano têm se demonstrado benéficas no tratamento perioperatório de curto prazo da DMF;<sup>7</sup> no entanto, a literatura é conflitante e insuficiente para apoiar seu uso especificamente para a prevenção de DMF no longo prazo.

Diretrizes de consenso recentemente publicadas após uma meta-análise dos dados disponíveis em 2018 demonstraram que havia evidências fracas ou nenhuma evidência para o papel da cetamina intravenosa no tratamento da DMF crônica e dor crônica no coto.<sup>8</sup>

## Anestesia Regional

Pesquisas recentes demonstraram evidências de nível 1 que sustentam o uso de cateteres peridurais ou perineurais para reduzir a dor aguda pós-operatória, principalmente quando contínua — 72 horas no pós-operatório.<sup>1</sup> Evidência nível 1 demonstra um benefício menor uso de opioides com as técnicas de analgesia peridural.<sup>1</sup> Há evidências de nível 2 que corroboram o papel da analgesia peridural como parte de um regime analgésico multimodal na redução da incidência e gravidade da DMF aos 12 meses de pós-operatório quando iniciado pelo menos 24 horas no pré-operatório e continuado por pelo menos 48 horas **no pós operatório**.<sup>2</sup>

No que diz respeito aos cateteres de bloqueio periférico, há evidências de nível 1 que apoiam seu uso para dor aguda pós-operatória e menor uso de opioides.<sup>9</sup> Existem alguns dados que corroboram o uso de bloqueios de nervos periféricos para a prevenção da DMF, com alguns estudos mostrando resultados encorajadores. Como exemplo, em um estudo observacional, Borghi et al<sup>10</sup> demonstraram incidência de apenas 3% de DMF grave aos 12 meses em pacientes pós-amputação que receberam infusão contínua de ropivacaína 0,5% através de cateteres perineurais que permaneceram in situ por uma duração mediana de 30 dias (faixa mínima a máxima de 4-83 dias). Uma melhora significativa em relação ao basal relatou uma incidência de 25-78,8% em uma população não tratada. Nesse estudo, foi utilizado bloqueio de plexo lombar para amputações de quadril, com amputações distais de perna recebendo cateteres ciáticos com ou sem cateteres de nervo femoral. Outros estudos controlados randomizados em larga escala são necessários para esclarecer ainda mais a utilidade dos cateteres perineurais na prevenção da DMF.

## Calcitonina

A calcitonina é frequentemente citada na literatura sobre analgesia pós-amputação; no entanto, seu mecanismo de ação permanece incerto. Azria<sup>11</sup> postulou que a calcitonina age principalmente através da inibição direta de neurônios nas vias serotoninérgicas centrais com disparo em resposta à estimulação periférica (e, portanto, antagonistas do receptor de serotonina como a ondansetrona podem, em teoria, reduzir sua eficácia). O mecanismo central é apoiado pelas ações teóricas da calcitonina sobre a produção de B-endorfina e inibição periférica da produção de citocina e prostaglandina. Embora sua eficácia analgésica tenha sido observada na lesão medular, há evidências mistas de nível 2 para sua eficácia no tratamento da DMF, com alguns estudos sugerindo um efeito positivo nos níveis de dor aguda.<sup>8</sup> Na literatura, a calcitonina tem sido dada através de muitas rotas de administração diferentes, e a dose recomendada é tipicamente de 200 unidades internacionais uma vez por dia subcutânea. A rota intravenosa tende a estar associada aos efeitos adversos de náusea e vômito. Raramente podem ocorrer reações severas de hipersensibilidade à calcitonina. Além das evidências de nível 2 sobre o uso de calcitonina em cateteres peridurais,<sup>1</sup> não parece haver nenhuma evidência significativa que sustente seu uso para a prevenção de DMF.

## Gabapentinoides

Embora estudos que avaliam especificamente o papel dos gabapentinoides na dor aguda do coto sejam limitados, há evidências de seu efeito na redução do uso de opioides e da dor aguda em geral,<sup>1</sup> permitindo extrapolação cautelosa para inclusão em um regime multimodal em dor aguda pós-amputação. É claro que deve-se ter cuidado quanto a efeitos adversos,

como sedação. Existem evidências de nível 2 que demonstram que o uso precoce de gabapentinóides não reduz a incidência de dor crônica no coto ou DMF.<sup>1</sup> Por outro lado, há evidências de nível 2 que apoiam seu uso para o tratamento da DMF no sentido da gravidade da dor, mas não da funcionalidade.<sup>1</sup>

Dependendo de idade e comorbidades, as dosagens típicas incluem gabapentina de 100 mg duas a 3 vezes por dia, ajustada para um máximo de 1.200 mg 3 vezes conforme necessário, ou pregabalina 25-75 mg uma vez ao dia ajustada para 300 mg duas vezes ao dia.

## Lidocaina (Lidocaina)

Embora existam algumas evidências limitadas que apoiem o uso de infusões de lidocaina intravenosa para diminuir a gravidade da dor no coto,<sup>7</sup> no geral não há um volume de evidências verdadeiramente convincente que sustentem seu uso no cenário de dor pós-amputação. Há também alguma experiência clínica para apoiar o uso de lidocaina tópica para dor neuropática localizada em alguns pacientes, mas atualmente faltam evidências de boa qualidade na literatura que corroborem o uso pós-amputação.

## Antidepressivos

Antidepressivos tricíclicos são amplamente utilizados no tratamento da dor neuropática, mas não têm evidências convincentes de eficácia em dor aguda pós-amputação nem DMF.<sup>4</sup> Seu mecanismo de ação muitas vezes resulta em interações medicamentosas e efeitos colaterais indesejados, sendo, assim, contraindicados. Portanto, atualmente não são aconselhados para uso no manejo da dor pós-amputação em si. A duloxetina tem se demonstrado eficaz na dor neuropática associada ao diabetes mellitus, mas não há evidências para apoiar seu uso especificamente na dor pós-amputação.<sup>2</sup>

## Terapias não-Farmacológicas

**Imagens motoras graduadas** (*Graded motor imagery*) é um sistema de tratamento que incorpora atividades de treinamento sequencial de lateralidade, imagens motoras explícitas, seguidas de terapia do espelho. Há agora evidências de que isso é eficaz na redução da gravidade da DMF, e dado seu baixo custo de realização e nenhum efeito adverso potencial, é provável que seja uma terapia adjuvante útil em pacientes com DMF.<sup>12</sup> A tecnologia de realidade virtual (Figura 3) também é uma nova modalidade de tratamento que tem uma base de evidências crescente para reduzir a gravidade da DMF, e novas pesquisas são ansiosamente esperadas.<sup>13</sup>

## Novas Intervenções

O uso de toxina botulínica tipo A para **denervação química** de segmentos de nervo distal **têm** mostrado resultados encorajadores em estudos pequenos, com reduções estatisticamente significativas na dor crônica no coto em 1 mês e até 6 meses.<sup>14</sup> Da mesma forma, estudos pequenos que investigam a ablação de neuromas por radiofrequência pulsada demonstraram uma redução acentuada da dor neuropática crônica em até 6 meses após o tratamento em pacientes com neuromas sintomáticos.<sup>7</sup> A viabilidade e a eficácia clínica desses tratamentos precisam ser formalmente investigadas com estudos robustos de maior escala.

## Para onde a seguir?

Chessell et al<sup>15</sup> sugeriram que o tratamento baseado em anticorpos monoclonais é promissor para a próxima fronteira de medicamentos analgésicos. Os inibidores do fator de necrose tumoral alfa e anticorpos anti-nervos periféricos estão em desenvolvimento, com estudos fase 1 demonstrando eficácia no tratamento da dor crônica em pacientes com osteoartrite e dor lombar crônica. Espera-se que estas terapias baseadas em anticorpos tragam alternativas mais eficazes às modalidades atuais de analgesia com menos efeitos colaterais.<sup>7</sup>

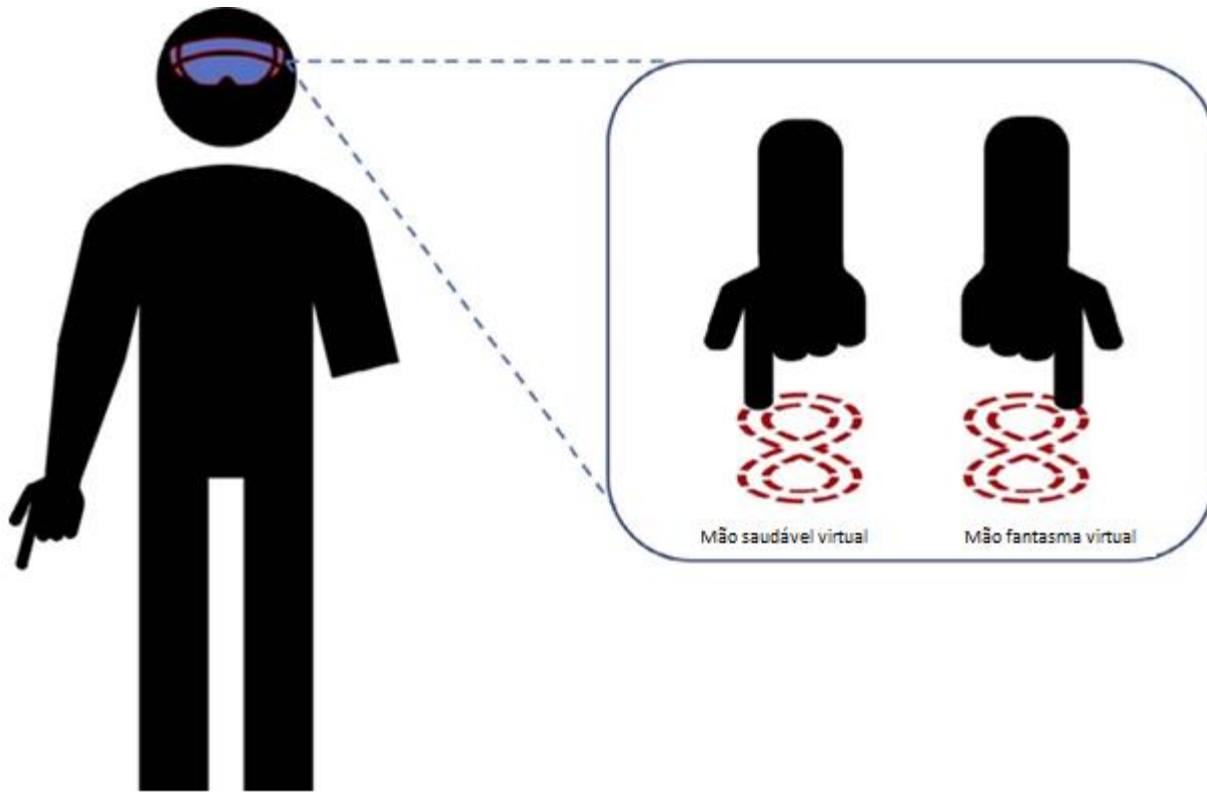


Figura 3. Neuroreabilitação via sistema de realidade virtual.



## SUGESTÃO de ABORDAGEM ao MANEJO

A sugestão dos autores para o manejo estão nas Tabelas 1 e 2.

### MANEJO GERAL SUGERIDO

#### *Fase pré-operatória*

Orientações ao paciente e avaliação da saúde mental.

Otimização da analgesia pré-operatória (incluindo contato com Serviço de Dor Aguda). Idealmente colocar cateter de infusão peridural ou regional 24 horas **antes ( pré-operatório.)**

#### *Fase trans-operatória*

Analgesia regional antes da incisão (bloqueio neuraxial e/ou bloqueio de nervo periférico) 6 anestesia geral. Infusão trans-operatória de cetamina.

Continuar paracetamol e AINEs (a menos que **haja** contraindicado).

Considerar como tolerados outros analgésicos adjuvantes como o magnésio IV e/ou clonidina. Ajustar opioides sistêmicos conforme necessário.

#### *Fase pós-operatória*

Paracetamol comum e AINEs se não contraindicados.

Continuar infusão peridural ou em nervo periférico por cateter por pelo menos 72 horas, **de forma prática e segura.**

Continuar a infusão de cetamina intravenosa por um mínimo de 24 horas no pós-operatório, se tolerado.

Opioides sistêmicos somente se necessário (pode ser via ACP, se necessário). Revisão diária mínima pela equipe do Serviço de Dor Aguda (se disponível).

Continuar abordagem multidisciplinar e comunicação abrangente com o paciente. Considerar o encaminhamento para especialista em dor persistente e/ou psiquiatra (se necessário e disponível).

Considerar o uso de gabapentinoides, calcitonina e terapias não farmacológicas para DMF refratária.

Garantir o planejamento metuculoso de alta, documentação e orientações sobre o plano analgésico quando o paciente receber alta hospitalar.

Tabela 1. Sugestão de estratégia de manejo de analgesia em pacientes pós-amputação de membros. Abordagem multidisciplinar deve continuar por todas as fases do manejo (AINEs¼anti-inflamatórios não esteroides, ACP¼ Analgesia Controlada pelo Paciente)

### CONSELHOS EM ANESTESIA REGIONAL

#### *Amputações de membros superiores*

- Cateteres de plexo braquial são apropriados e bloqueio (p.ex. supraclavicular versus axilar) dependerá do nível da amputação e fatores específicos do paciente (como doença pulmonar ou coagulopatia)
- Atenção pois o nervo intercostobraquial nunca é coberto por bloqueio do plexo braquial e pode precisar ser anestesiado separadamente.

#### *Amputações de membros inferiores*

- Bloqueio neuraxial pode ser muito eficaz.
- Observe que um cateter peridural pós-operatório pode ter efeitos indesejados, como evitar a mobilização, e necessitar sondagem urinária de demora.
- A anestesia regional periférica, se utilizada, depende se a amputação é uma amputação abaixo do joelho (BKA) ou acima (AKA). Bloqueio periférico para estes procedimentos tipicamente envolve:
  - » BKA
    - Cateter poplíteo-ciático e
    - Cateter no canal do adutor/sob o sartorio (menor probabilidade de causar fraqueza de quadríceps comparado a bloqueio de nervo femoral)
  - » AKA
    - Um cateter ciático mais proximal é ideal (por exemplo, sob o glúteo), e
    - Um cateter femoral ou na fáscia iliaca (o nervo cutâneo lateral da coxa pode inervar parte do território do coto)

Tabela 2. Bloqueios sugeridos para diferentes amputações de membros (BKA = abaixo do joelho, AKA = acima do joelho).



## RESUMO

O manejo de síndromes de dor pós-amputação de membro pode ser desafiador e frustrante para pacientes e médicos. Apesar de causar um ônus significativo na saúde pública, **escassas evidências** permanecem claras para o manejo ideal dessas síndromes complexas de dor. Considerando o peso das evidências disponíveis, recomendamos uma abordagem analgésica multimodal incorporando técnicas de anestesia regional preventiva, bem como intervenções não farmacológicas e manejo dos fatores de risco. Ainda há necessidade de estudos controlados randomizados em larga escala com acompanhamento a longo prazo, utilizando a prevenção da DMF como resultado primário.

## REFERÊNCIAS

1. Ahuja V, Thapa D, Ghai B. Strategies for prevention of lower limb post-amputation pain: a clinical narrative review. *J Anaesthesiol Clin Pharmacol*. 2018;34(4):439-449.
2. Srivastava D. Chronic post-amputation pain: peri-operative management—review. *Br J Pain*. 2017;11(4):192-202
3. Richardson C, Glenn S, Nurmikko T, Horgan M. Incidence of phantom phenomena including phantom limb pain 6 months after major lower limb amputation in patients with peripheral vascular disease. *Clin J Pain*. 2006;22(4):353-358.
4. Subedi B, Grossberg GT. Phantom limb pain: mechanisms and treatment approaches. *Pain Res Treat*. 2011;2011:864605. doi:10.1155/2011/864605
5. Huse E, Larbig W, Flor H, Birbaumer N. The effect of opioids on phantom limb pain and cortical reorganization. *Pain*. 2001;90(1-2):47-55.
6. Wilder-Smith CH, Hill LT, Laurent S. Postamputation pain and sensory changes in treatment-naive patients: characteristics and responses to treatment with tramadol, amitriptyline, and placebo. *Anesthesiology*. 2005;103(3):619-628.
7. Hsu E, Cohen SP. Postamputation pain: epidemiology, mechanisms, and treatment. *J Pain Res*. 2013;6:121-136.
8. Cohen SP, Bhatia A, Buvanendran A, et al. Consensus guidelines on the use of intravenous ketamine infusions for chronic pain from the American Society of Regional Anesthesia and Pain Medicine, the American Academy of Pain Medicine, and the American Society of Anesthesiologists. *Reg Anesth Pain Med*. 2018;43(5):521-546.
9. Bosanquet DC, Glasbey JC, Stimpson A, Williams IM, Twine CP. Systematic review and meta-analysis of the efficacy of perineural local anaesthetic catheters after major lower limb amputation. *Eur J Vasc Endovasc Surg*. 2015;50(2):241-249.
10. Borghi B, D'Addabbo M, White P, et al. The use of prolonged peripheral neural blockade after lower extremity amputation. *Anesth Analg*. 2010;111(5):1308-1315
11. Azria M. Possible mechanisms of the analgesic action of calcitonin. *Bone*. 2002;30(5 suppl):80S-83S.
12. Limakatso K, Madden V, Manie S, et al. The effectiveness of graded motor imagery for reducing phantom limb pain in amputees: a randomised controlled trial. *Physiother J*. 2020;109:65-74.
13. Rutledge T, Velez D, Depp C, et al. A virtual reality intervention for the treatment of phantom limb pain: development and feasibility results. *Pain Med*. 2019;20(10):2051-2059.
14. Wu H, Sultana R, Taylor KB, Szabo A. A prospective randomized double-blinded pilot study to examine the effect of botulinum toxin type A injection versus lidocaine/depomedrol injection on residual and phantom limb pain: initial report. *Clin J Pain*. 2012;28(2):108-112.
15. Chessell IP, Dudley A, Billinton A. Biologics: the next generation of analgesic drugs? *Drug Discov Today*. 2012;17(15-16):875-879.



This work by WFSA is licensed under a Creative Commons Attribution-NonCommercial-NoDerivatives 4.0 International License. To view this license, visit <https://creativecommons.org/licenses/by-nc-nd/4.0/>

### WFSA Disclaimer

The material and content provided has been set out in good faith for information and educational purposes only and is not intended as a substitute for the active involvement and judgement of appropriate professional medical and technical personnel. Neither we, the authors, nor other parties involved in its production make any representations or give any warranties with respect to its accuracy, applicability, or completeness nor is any responsibility accepted for any adverse effects arising as a result of your reading or viewing this material and content. Any and all liability directly or indirectly arising from the use of this material and content is disclaimed without reservation.